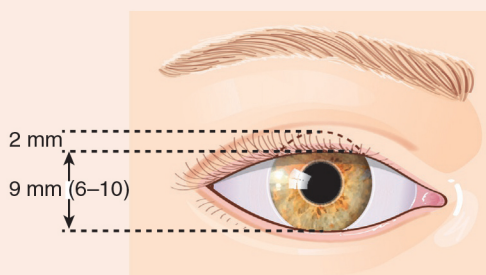
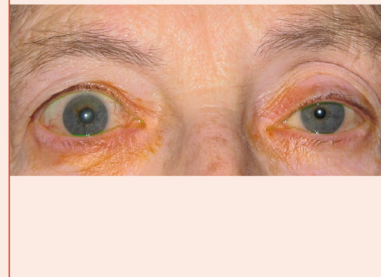


Ptosis et rétraction palpébrale

C. VIGNAL CLERMONT



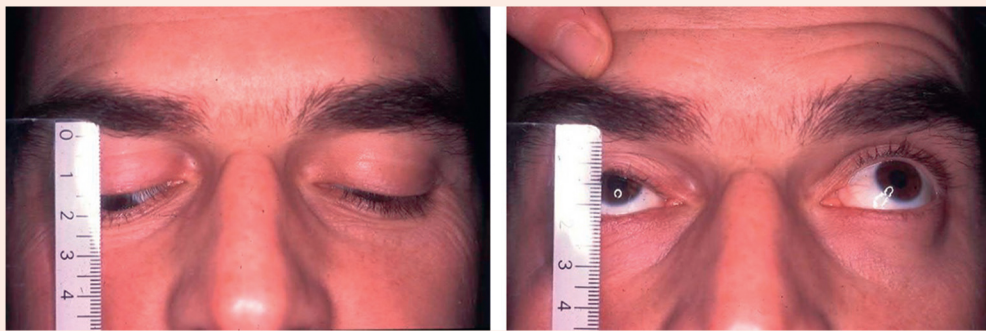
La position de la paupière supérieure doit être examinée lorsque l'œil est en rectitude (élimine un faux ptosis par hypotropie). La paupière supérieure recouvre le limbe d'environ 2 mm, la hauteur de la fente palpébrale est d'environ 9 mm identique à droite et à gauche (voir [fiche n° 11](#)). En cas d'anomalie palpébrale, réaliser un examen complet, comprenant en particulier les pupilles et la motilité oculaire.

Ptosis

- Aspect de la paupière : inflammation, infiltration, creux sus-palpébral, cicatrice, tuméfaction, dermatochalazis.
- Position du globe oculaire : exo ou énoptalmie, dystopie, *strabisme*.
- Position du sourcil : haute pour compenser un ptosis, basse dans le blépharospasme.
- Si suspicion d'atteinte congénitale, rechercher un *signe de Marcus Gunn* : le ptosis s'améliore à l'ouverture de la bouche.
- Variabilité (dans la myasthénie) : majoration lors du regard soutenu vers le haut, fermetures répétées, signe de Cogan (la paupière retombe lors de mouvements haut-bas répétés).
- Test au glaçon (2 minutes sur paupière fermée) améliore le ptosis de 2 mm positif dans la myasthénie.
- Force des *orbiculaires* contre résistance, diminuée dans myasthénie et myopathies.
- Mesure de fente palpébrale en bloquant le sourcil en position physiologique.
- Mesure de la hauteur du pli palpébral (normale 8 mm du bord libre), ascensionné dans les ptosis aponévrotiques (avec un hyperdéroutement dans le regard en bas), effacé dans les myopathies.
- Amplitude d'action du releveur de la paupière supérieure. C'est la différence entre la position du bord libre palpébral supérieur dans le regard en haut et en bas, sourcil bloqué (normale > 12–14 mm) :
- En cas de ptosis unilatéral, soulever la paupière ptosée à la recherche d'un ptosis controlatéral masqué.

Rétraction

- Aspect de la paupière : inflammation, infiltration (myosite idiopathique ou maladie de Basedow), cicatrice.
- Position du globe oculaire : exoptalmie, dystopie, *strabisme*.
- Rechercher une asynergie oculopalpébrale : maladie de Basedow, mais aussi syndrome de Parinaud (trouble supranucléaire de la verticalité, rétraction bilatérale, signe de Collier, nystagmus rétractorius, anomalies pupillaires).
- Mesure de fente palpébrale en bloquant le sourcil en position physiologique, mesure de l'exposition conjonctivosclérale en haut et en bas (*lid lag*).
- En cas de rétraction unilatérale, soulever la paupière la plus basse. Si la rétraction disparaît, la paupière se remet en place et suit le globe dans le regard en bas : il y a un ptosis masqué du côté de la paupière la plus basse et la rétraction est secondaire. Si la rétraction persiste avec une asynergie oculopalpébrale dans le regard en bas, la rétraction est l'élément pathologique.
- Examen oculaire : inflammation, anomalies de surface liées à l'exposition cornéenne.



Corrélations anatomo-fonctionnelles

Fermeture palpébrale	
Muscles orbiculaires innervés par le nerf facial (VII)	<ul style="list-style-type: none"> - Paralysie faciale : défaut d'occlusion palpébrale - Hyperaction : blépharospasme, apraxie ouverture palpébrale
Ouverture palpébrale	
Releveur de la paupière supérieure (RPS) innervé par le nerf oculomoteur (III)	<ul style="list-style-type: none"> - Ptosis neurogène : III - Atteinte de la jonction neuromusculaire : myasthénie - Atteinte du muscle RPS : myopathie, infiltration - Fibrose RPS (maladie de Basedow) : rétraction palpébrale
Aponévrose du RPS	Ptosis aponévrotique : traumatisme, âge, lentilles
Muscle de Müller innervé par le sympathique	<ul style="list-style-type: none"> - Syndrome de Claude Bernard-Horner (neurogène) : myosis et ptosis - Hyperaction (rare : syndrome Pourfour du Petit) : rétraction palpébrale, mydriase, injection conjonctivale
Muscle frontal innervé par le nerf facial (VII)	En cas de séquelle de paralysie faciale : ptose du sourcil, de l'hémiface avec ptosis palpébral supérieur et inférieur