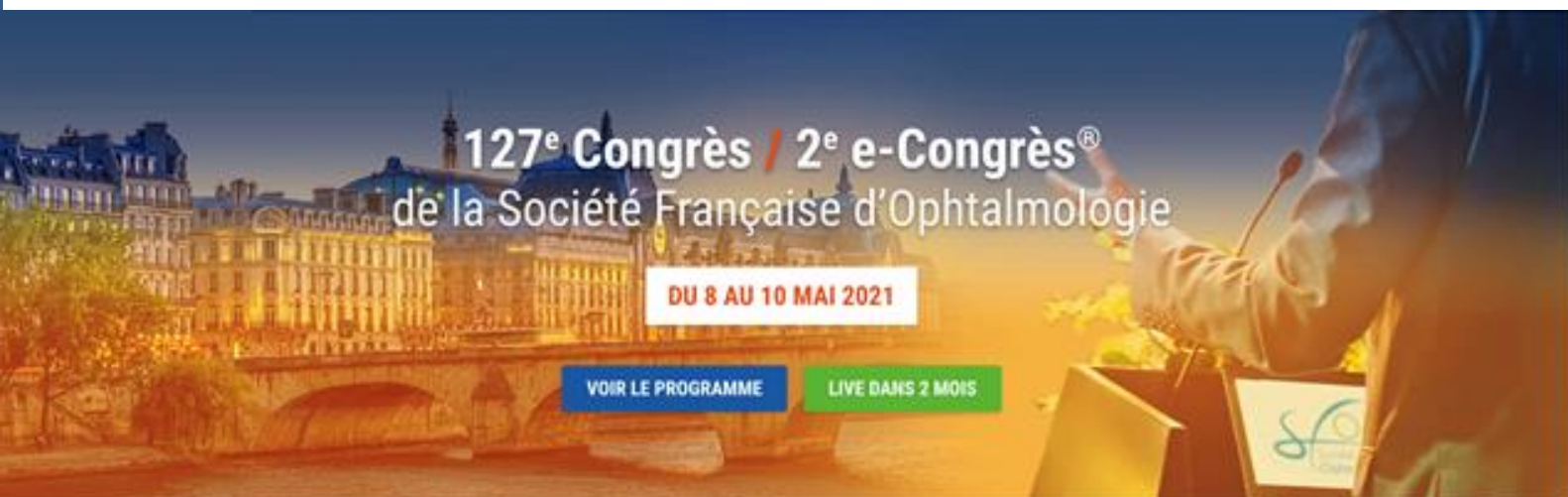
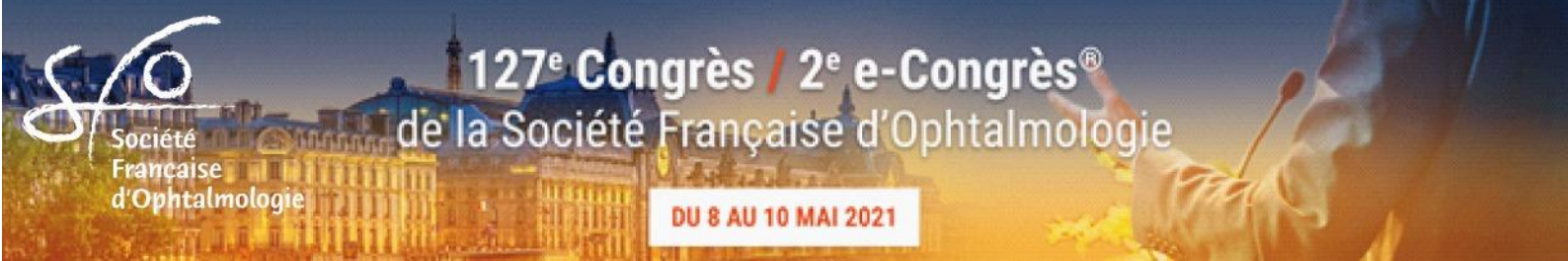
PROGRAMME



127^e Congrès de la Société Française d'Ophtalmologie **8 – 10 mai 2021**

E-congrès SFO 2021
<https://sfo.e-congres.com/>



RAPPORT SFO 2021

Rapport SFO 2021 « **Neuro ophtalmologie pratique** » Dr Catherine VIGNAL-CLERMONT

CONFÉRENCES-DÉBATS :

- Ces nouveaux médicaments par voie générale que l'ophtalmologiste doit connaître.
- Cyclosporine collyre en pratique en 2021.
- Douleurs oculaires chroniques.
- Le kératocône en 6 questions pratiques.
- Les pathologies de l'interface vitréo-rétinienne : du diagnostic en imagerie à la prise en charge thérapeutique.
- Taches blanches inflammatoires du fond d'œil.

ENSEIGNEMENTS - ACTUALITES

- Maladies héréditaires en ophtalmologie
- Glaucome

CHIRURGIE SFO 2021 : Interventions du segment antérieur et du segment postérieur

SESSIONS DE CAS CLINIQUES

Club Cornée
Pecha-Kucha Glaucome
Cas cliniques de rétine entre amis

SYMPOSIA

Chili, Israël, Europe, Maghreb, EBO

CONFÉRENCES INVITEES

- Laser Advances in IOL Calculation. Pr A. ABULAFIA, Israël
- Réflexions sur la gestion de 3 épidémies virales (VIH, Ebola, Sars-Cov2). Pr J-F. DELFRAISSY, France
- Pr G. STAURENGHI, Italie


SESSIONS SPECIALES :

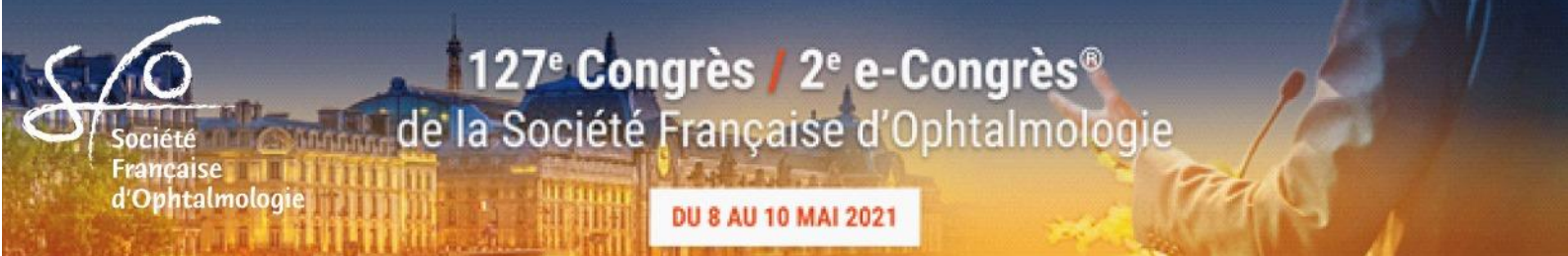Espace Jeunes experts
Symposium «Chirurgie réfractive»
Symposium «Cataracte»
Rencontres SFO-EAO, SFO-SNOF
Les controverses sur les thèmes : analyse de l'angle irido-cornéen, angio fluo ou OCT- angio, cataracte chez les opérés de chirurgie réfractive, cataracte congénitale bilatérale

AUTRES THÈMES DE COMMUNICATIONS ORALES ET E-POSTERS

Chirurgie réfractive
Contactologie
Cornée
Diabète
DMLA
Épidémiologie
Électrophysiologie
Explorations fonctionnelles
Génétique
Glaucome
Grefte de cornée
Imagerie
Intelligence artificielle

Kératocône
Maladies infectieuses
Myopie
Neuro-ophtalmologie
OCT et OCT - Angiographie
Ophtalmologie pédiatrique
Oculoplastie
Pratiques professionnelles
Rétine chirurgicale
Rétine médicale
Traumatologie
Tumeurs
Uvéites





Cher(e)s Ami(e), membres de la Société Française d'Ophtalmologie,

Après le succès de l'édition virtuelle de Septembre dernier et les 10000 visionnages en direct ou en différé, notre société organise son 127e congrès du 8 au 10 mai prochain au Palais des Congrès de Paris. Tout sera mis en œuvre pour assurer la sécurité sanitaire de la manifestation, en appliquant les mesures préventives recommandées par les autorités. Nous vous tiendrons régulièrement informés et le programme définitif sera disponible en format numérique sur www.SFO-online.fr.

Le rapport « Neuro-ophtalmologie pratique », sera présenté le dimanche après-midi par le Dr Catherine VIGNAL-CLERMONT et ses collaborateurs. Ce document est également disponible en application pour smartphone. L'obtention de la version papier du rapport n'est possible que si le choix a été effectué au moment de la cotisation.

Les conférences-débats traiteront les thèmes suivants : les taches blanches inflammatoires du fond d'œil, la Cyclosporine collyre en pratique en 2021, le kératocône en 6 questions pratiques, les douleurs oculaires chroniques, les nouveaux médicaments par voie générale que l'ophtalmologiste doit connaître et les pathologies de l'interface vitréo-rétinienne : du diagnostic au traitement.

Les deux thèmes d'Enseignement-Actualités portent sur le Glaucome d'une part et les Maladies héréditaires en ophtalmologie d'autre part. Trois conférenciers invités aborderont les sujets majeurs de notre spécialité. La session de chirurgie SFO 2021 sera animée le dimanche matin avec une discussion en directe. Les symposia franco-chilien, franco-israélien, franco-maghrébin et européen traiteront des sujets sélectionnés en commun.

Vous trouverez comme chaque année : - des sessions de cas cliniques de rétine, cornée, glaucome, - une session interactive « questions/réponses » animée par des jeunes experts, - des cours de techniques chirurgicales essentielles avec vidéo, - des sessions sur les sujets hot topics.

NOUVEAU ! Deux symposia consacrés à la chirurgie réfractive et à la cataracte seront organisés le samedi matin et des sessions de controverses seront animées durant les 3 jours.

ATTENTION ! Tarif étudiant : il ne concerne que les DES, DFMS, DFMSA d'ophtalmologie et FFI européens et leur équivalent à l'étranger, de moins de 35 ans. Le statut d'étudiant doit être justifié chaque année durant 5 ans au maximum. La demande avec justificatif est obligatoire sur le site de la SFO ww.sfo.asso.fr. Le tarif étudiant pour 2021 ne sera plus accordé après le 30 avril 2021. **NOUVEAU !** les internes en ophtalmologie ayant une communication acceptée bénéficieront d'une cotisation 2021 gratuite.

RAPPEL ! Tous les membres de la SFO à jour de leur cotisation auront accès libre aux sessions organisées par la SFO et par les associations. Nous vous rappelons que le tarif de cotisation sera plus élevé après le **10 mars 2021**. Si vous n'avez pas cotisé pendant une ou plusieurs années, il n'y aura pas de rattrapage pour les années précédentes. Vous pouvez cotiser à nouveau au tarif appliqué pour l'année en cours.

IMPORTANT ! Seuls les membres SFO à jour de leur cotisation auront accès au site SFO-online, à la participation aux quiz sur les cas cliniques et aux webinar d'ateliers interactifs à partir du 10 mars.

Enfin, nous vous informons qu'un congrès d'automne en version intégralement digitale sera organisé le 6 novembre 2021 et couvrira l'ensemble des surspécialités en partenariat avec les associations partenaires de la SFO.

Avec nos sentiments confraternels et dévoués.

Pour le Conseil d'Administration,



Dr Claude SPEEG-SCHATZ, Présidente



Dr Bahram BODAGHI, Secrétaire Général

HOYA accompagne votre

EXPERTISE

chirurgicale

Technologies HOYA brevetées à portée de vos mains

Implant intraoculaire, Monobloc, Acrylique Hydrophobe

Injection en mode « Push » à une main
ou en mode « A vis » à deux mains

Nanex™ multiSert+™

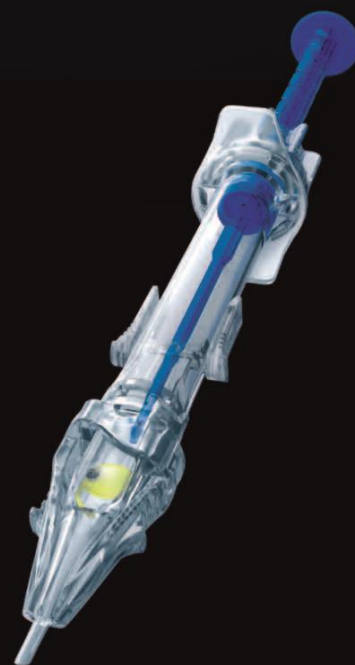Diamètre externe de l'embout d'injection : **1,62 mm**

Vivinex™ multiSert™

Diamètre externe de l'embout d'injection : **1,70 mm**

Vivinex™ Toric multiSert™

Diamètre externe de l'embout d'injection : **1,70 mm**



Nanex™ multiSert+™ : injecteur à usage unique préchargé avec une lentille intraoculaire Monobloc de chambre postérieure en Acrylique Hydrophobe à filtre UV (modèle NC1-SP) et à filtre UV et filtre de lumière bleue (modèle NY1-SP). **Vivinex™ multiSert™** : injecteur à usage unique préchargé avec une lentille intraoculaire Monobloc de chambre postérieure en Acrylique Hydrophobe à filtre UV (modèle XC1-SP) et à filtre UV et filtre de lumière bleue (modèle XY1-SP). **Vivinex™ Toric multiSert™** (modèle XY1A-SP) : injecteur à usage unique préchargé avec une lentille intraoculaire Monobloc Torique de chambre postérieure en Acrylique Hydrophobe à filtre UV et filtre de lumière bleue. Il s'agit de dispositifs médicaux de classe IIb réservés à l'usage des chirurgiens ophtalmologistes pour le remplacement du cristallin dans la chirurgie de la cataracte. Ces dispositifs médicaux sont pris en charge par les organismes publics d'assurance maladie. Ils sont inclus dans les GHS relatifs aux interventions intraoculaires sur le cristallin. La notice d'utilisation de chaque produit contient les informations indispensables pour son bon usage. Les instructions qui y figurent doivent être lues attentivement.

HOYA, Vivinex, Nanex, multiSert et multiSert+ sont des marques déposées de HOYA Corporation ou de ses filiales. ©2021 HOYA Medical Singapore Pte. Ltd. Tous droits réservés. HOYA Surgical Optics GmbH | Bureaux en France | 31 Parc du Golf | 13593 Aix-en-Provence | France | Service Clients : Tel. 0 800 919 425 | Fax 0 800 915 212 | HOYA Surgical Optics GmbH | De-Saint-Exupéry-Straße 10 | 60549 Frankfurt am Main | Allemagne | HOYA Medical Singapore Pte. Ltd | 455A Jalan Ahmad Ibrahim | Singapore 639939 | hoyasurgicaloptics.com

CE 0123 2021-03-16_HSOE_UC_AD_FR

HOYA
SURGICAL OPTICS

ACTUALITÉS




TOP NEWS
Quelle conduite à tenir pour prendre en charge des pathologies médicales de la surface oculaire - COVID-19

Les actualités et informations aux médecins

COMPTE-RENDUS CONGRÈS



Congrès nationaux et internationaux
Résumés des points essentiels par nos experts

Médiathèque :
Cas cliniques, films, contenus des congrès SFO



REVUE DE PRESSE INTERNATIONALE

Revue sélectionnées : *Ophthalmology, JAMA Ophthalmology, IOVS, Progress in Retinal and Eye Research, Current Opinion in Ophthalmology, Survey of Ophthalmology, Journal of Cataract and Refractive Surgery, American Journal of Ophthalmology, British Journal of Ophthalmology, Retina, Cornea, Nature, Lancet, NEJM, Science.*

Rapports de la SFO

- Les avancées en contactologie - Mercredi 14 octobre 2020 - 15:48 - Dr Louisset BLOISE
- Second rapport 2019 : Les myopies - Jeudi 9 avril 2020 - 15:12
- Rapport 2020 : Neuro-ophtalmologie pratique - version Application et HTML - Jeudi 9 avril 2020 - 15:12
- Rapport SFO 2019 : OCT en ophtalmologie - Mardi 7 janvier 2020 - 15:13

JFO

- JFO - Vol 43 - N°8 - octobre 2020 - Lundi 9 novembre 2020 - 15:49
- JFO - Vol 43 - N°10 - décembre 2020 - Lundi 9 novembre 2020 - 15:30
- JFO - Vol 43 - N°9 - novembre 2020 - Lundi 9 novembre 2020 - 15:30
- JFO N°5 - mai 2020 - Mercredi 25 mai 2020 - 11:38

Espaces jeunes ophtalmo

3eme cycle (DES)

- Maquette officielle du DES d'ophtalmologie
- Programme et objectifs généraux de la formation théorique
- Liste des coordinateurs régionaux et inter-régionaux du des d'ophtalmologie
- Enseignement du COUF

Web conférences

Web conférence



Espace Congrès SFO

127^e Congrès de la Société Française d'Ophtalmologie
8-9 mai 2021 en présentiel au Palais des Congrès de Paris
10 mai 2021 journée digitale

6 novembre 2021 E-congrès SFO d'automne

Espace Partenaires industriels

INDUSTRIE

Partenaires institutionnels de la SFO

View Modifier Révisions Clone

Partenaires majeurs

FMC périodique de SFO-online

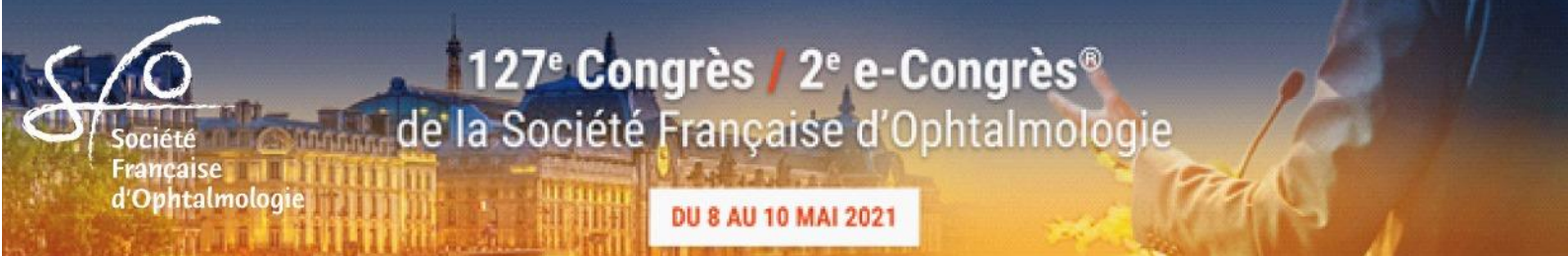

QUIZ

Cas clinique sous forme de quiz



Ateliers interactifs



Modalités pratiques

Cotisation annuelle des membres SFO

La cotisation annuelle dont le barème est indiqué ci-dessous doit parvenir à la SFO **avant le 10 mars 2021** conformément aux statuts. Elle subira une majoration après le 10 mars 2021, délai de rigueur. Pour certains pays hors Union Européenne, où le contrôle des changes rend le règlement de la cotisation difficile, la SFO leur accorde le paiement différé à l'arrivée au congrès, sans subir de majoration. Cet avantage ne s'appliquera que si la démarche a été dûment effectuée avant la date butoir du 10 mars sur le site www.sfo.asso.fr. Il ne s'applique pas si l'abstract est accepté : la cotisation devra être réglée avant le 10 mars 2021, faute de quoi la communication sera annulée du programme.

Rapport SFO 2021 « **Neuro-ophtalmologie pratique** » est édité sous forme numérique et papier. Ceux qui désirent la version papier devront participer aux frais de mise à disposition.

Orthoptistes

Les orthoptistes désireux d'assister au congrès de la SFO ont 2 choix

1°) devenir « membre associé » et ayant tous les droits comme les membres titulaires. La cotisation annuelle sera au tarif senior comme ces derniers. Ce montant comprend l'accès au congrès, à l'espace professionnel du site SFO avec rapports numériques, au e-JFO, à la médiathèque, aux webconférences, etc. Vous devez faire votre demande d'admission à la SFO sur le site d'inscription et régler votre cotisation annuelle.

2°) avoir uniquement accès au congrès sauf à l'Assemblée Générale, sans le JFO ni les rapports numériques mais AVEC la possibilité d'obtenir la version papier du rapport.

L'inscription est disponible jusqu'au congrès 2021 sur <https://sfoinscription.openpass.fr>.

Accès réservés aux membres de la SFO à jour de cotisation :

Congrès SFO de mai et de novembre

SFO-online

Rapports numériques

Abonnements réservés aux membres de la SFO à jour de cotisation :

JFO et E-JFO

Quiz-SFO de cas cliniques

Webinar d'ateliers interactifs

La Société Française d'Ophtalmologie

Présidente : Dr Claude SPEEG-SCHATZ
Vice-Présidente : Dr Marie-Noëlle DELYFER
Secrétaire Général : Dr Bahram BODAGHI
Secrétaire Générale Adjointe : Dr Sabine DEFOORT-DHELLEMMES
Trésorier : Dr Olivier OFFRET

CONSEIL D'ADMINISTRATION

Dr Barbara AMELINE-CHALUMEAU (Paris)	Dr Marc LABETOULLE (Paris)
Dr Carl ARNDT (Reims)	Dr Jacques LASUDRY (Bruxelles, Belgique)
Dr Francois AUDREN (Paris)	Dr Sihem LAZREG (Alger, Algérie)
Dr Bahram BODAGHI (Paris)	Dr Patrick LENOBLE (Metz)
Dr Nathalie CASSOUX (Paris)	Dr Nicolas LEVEZIEL (Poitiers)
Dr Jean-Pierre CAUJOLLE (Nice)	Dr Marc MURAINÉ (Rouen)
Dr Sabine DEFOORT-DHELLEMMES (Lille)	Dr Olivier OFFRET (Paris)
Dr Marie-Noëlle DELYFER (Bordeaux)	Dr Michel PUECH (Paris)
Dr Corinne DOT (Lyon)	Dr Claude SPEEG-SCHATZ (Strasbourg)
Dr Jean-Marie GIRAUD (Paris)	Dr Jean-Christophe ZECH (Lyon)
Dr Louis HOFFART (Marseille)	

MEMBRES D'HONNEUR

Dr Jean-Louis ARNÉ	Dr Dahbia HARTANI
Dr Jean-Antoine BERNARD	Dr Phuc LEHOANG
Dr Gabriel COSCAS	Dr Gilles RENARD
Dr Alain GAUDRIC	Dr Alassane WADE

MEMBRES HONORAIRES

Dr Jean-Paul ADENIS	Dr Pierre LARRICART
Dr Jean-Paul BOISSIN	Dr Antoine RASPILLER
Dr Hubert BOURGEOIS	Dr André ROTH
Dr Philippe DEMAILLY	Dr Gisèle SOUBRANE
Dr Jean-Daniel GRANGE	

SECRÉTAIRES DE RÉDACTION : Dr Serge DOAN - Dr Maxime DELBARRE

SIÈGE DE LA SFO

17, Villa d'Alésia - 75014 Paris – France - Tél : 33 (0)1 44 12 60 50 - Email : sfo@sfo.asso.fr - Site : www.sfo.asso.fr



Directrice administrative et scientifique

Dr Laurence DESJARDINS / ldesjardins@sfo.asso.fr

Directeur adjoint (relations membres, congrès)

Francis PHUNG / fphung@sfo.asso.fr

Communication – Relation Presse

Suehanna NAGI / sue@sfo.asso.fr

Bibliothèque (CDO)

Valérie BEUNARDEAU / cdo@sfo.asso.fr



Conseil International de la SFO

Les Conseillers Internationaux sont les ambassadeurs de la SFO. Ils ont pour rôle de promouvoir dans chacun de leur pays le congrès de notre société, et d'une façon générale toutes les activités et publications de la SFO. Enfin il leur est confié la mission d'informer les instances de la SFO des attentes et des demandes émanant de leur communauté nationale ophtalmologique, dans l'intérêt de la diffusion des connaissances et de la francophonie.

ALBANIE - Dr Pajtim LUTAJ

ALGÉRIE - Dr Mohammed Tahar NOURI

ALLEMAGNE - Dr Peter W. RIECK

BELGIQUE - Dr Bernard DUCHESNE

BÉNIN - Dr Claudia DOUTETIEN

BRÉSIL - Dr Israël BENCHIMOL ELIEZER

Dr Ricardo PALETTA GUEDES

BURKINA FASO - Dr Noufounikoum MEDA

CAMEROUN - Dr Assumpta Lucienne BELLA

CANADA - Dr Isabelle HARDY

CHILI - Dr Michel MEHECH

Dr Jean Claude THENOT

CÔTE D'IVOIRE - Dr Adama FANNY

ÉGYPTE - Dr Moustapha EL CHERBINI

ESPAGNE - Dr Salvador GARCIA DELPECH

GABON - Dr Emmanuel MVE MENGOME

GRÈCE - Dr Eurydice BOUZAS

ÎLE MAURICE - Dr Indurdeo Madath GAYA

ISRAËL - Dr Albert GRIGIAC

ITALIE - Dr Bruno LUMBROSO

JAPON - Dr Masaki YOSHIDA

LIBAN - Dr Sami NEHME- Dr Maher SALEH –

Dr Najji WAKED

MAROC - Dr Abdelouahed AMRAOUI

MALI - Dr Jeannette TRAORE

MAURITANIE - Dr Sidi SIDI CHEIKH

NIGER - Dr Abdou AMZA

PARAGUAY - Dr Ricardo TORRES FRETES

RÉPUBLIQUE CENTRAFRICAINE - Dr Georges YAYA

SÉNÉGAL - Dr Papa Amadou NDIAYE

SUÈDE - Dr Gysbert-Botho VAN SETTEN

SUISSE - Dr Avinoam SAFRAN

Dr Constantin POURNARAS

SYRIE - Dr Bachar LOUKA

TCHAD - Dr Djibrine Atim DJADA

TOGO - Dr Komi BALO

TUNISIE - Dr Ahmed ZAYANI

TURQUIE - Dr Zeki TUNC

USA - Dr Valérie BIOUSSE



La SFO accueille

AFO - Académie Française d'Ophtalmologie

AFO - Association Française d'Orthoptique

AFOP - Association Française d'Ophtalmo-Pédiatrie

AFSOP - Association Francophone de Strabologie
et d'Ophtalmologie Pédiatrique

ANJO - Association Nationale
des Jeunes Ophtalmologistes

ARCEN - Association des responsables de centres
d'ophtalmologie

ARIBa - Association Francophone des Professionnels
de la Basse Vision

CFSR - Club Francophone des Spécialistes
de la Rétine

CIO - Club d'Inflammation Oculaire

CNOF - Club de Neuro-Ophtalmologie Francophone

COHF - Collège des Ophtalmologistes
des Hôpitaux généraux de France

COML - Conférences d'Ophtalmologie Médico-Légale

CLUB CORNÉE

CTEREO - Club de Travail, d'Etude et de Recherche
en Echographie en Ophtalmologie

IHU FOReSIGHT

EAO - Entretiens Annuels d'Ophtalmologie

EBO - European Board of Ophthalmology

GEFROP - Groupe d'Etude Français de la
Rétinopathie des Prématurés

GOA - Groupe Ophtalmo-Allergo

NOSO - Nouvelles Organisations des Soins
Ophtalmologiques

OPC - Organisation pour la Prévention de la Cécité

SEVE - Société d'Explorations Visuelles et
d'Electrophysiologie

SFG - Société Française du Glaucome

SFOALC - Société Française des Ophta²lmologistes
Adaptateurs de Lentilles de Contact

SGOF - Société de Génétique Ophtalmologique
Francophone

SFR - Société Française de Rétine

SNOP - Société de Neuro-Ophtalmo-Pédiatrie

SNOF - Syndicat National des Ophtalmologistes
de France

SOPREF - Société Ophtalmologique Plastique –
Reconstructrice – Esthétique Française

RAPPEL : les membres de la SFO à jour de cotisation ont accès libre aux sessions organisées par les associations.



Bourses et Prix SFO 2021

- Bourses SFO de la Mobilité
- Bourse individuelle de la Recherche SFO
- Bourse de recherche SFO en partenariat avec Novartis
- Prix SFO de la Francophonie
- Prix SFO du meilleur e-poster attribué par le Secrétaire Général
- Prix SFO de la recherche clinique en partenariat avec l'UNADEV
- Prix du Conseil d'Administration de la SFO décernés aux auteurs des trois meilleurs films
- Prix SFO de la meilleure communication affichée sur le thème de la chirurgie de la cataracte, en partenariat avec HOYA Surgical Optics
- Prix SFO 2021 de la Recherche et de l'Innovation dans le Glaucome, en partenariat avec le laboratoire HORUS Pharma
- Prix de la rédaction du Journal français d'ophtalmologie (Prix du meilleur article et Prix de la meilleure image)

Conditions d'obtention des bourses et prix de la SFO

Tous les bourses et prix de la SFO sont destinés à ses membres à jour de cotisation.

Les conditions et la composition de dossier de candidature sont détaillées sur le site de la SFO

https://www.sfo-online.fr/jeunes_ophtalmos/bourses-prix/

Conférence-débats

Ces nouveaux médicaments par voie générale que l'ophtalmologiste doit connaître

Modérateur : Dr Marc LABETOULLE

- 08:00 **La révolution des nouveaux médicaments contre le cancer.**
Jean-Marie MICHOT
- 08:22 **... et leurs effets indésirables oculaires.**
Antoine ROUSSEAU
- 08:44 **Le rôle de l'ophtalmologiste dans la prise en charge des orbitopathies dysthyroïdiennes : du diagnostic au plan d'action.**
Pierre-Yves ROBERT
- 09:06 **... et la gestion pratique des nouvelles stratégies médicales.**
Emmanuel HERON
- 09:30 Fin.

Controverses

Analyse de l'angle irido-cornéen : gonioscopie ou imagerie ?

Modérateurs : Dr Michel PUECH, Dr Jean-Marie GIRAUD

- 09:45 **Gonioscopie.** Jean-Marie GIRAUD
- 09:50 **Gonioscopie dynamique.** Jean-Rémi FENOLLAND
- 09:55 **Gonioscopie digitale.** Jean-Paul RENARD
- 10:00 **OCT.** Maté STREHO
- 10:05 **UBM.** Michel PUECH
- 10:10 **Discussion.**
- 10:15 **Fin.**

Communication orale

Glaucome

Modérateur : Dr Jean-Marie GIRAUD

10:20 Effets de l'acide docosahexaénoïque sur la fibrose post-opératoire des bulles de trabéculotomie dans la chirurgie du glaucome : transposition au modèle animal. CARRE C*, BRON AM, CREUZOT-GARCHER C, BAUDIN F, GRÉGOIRE, S, BUTEAU B, MARTINE L, EID P, ACAR, N (Dijon)

10:27 Sclérectomie profonde non perforante : Résultats de pression intraoculaire et profil de sécurité sur le long terme. SCHWEITZER C*, LE-GOFF M, ACHOUN C, LE-QUILLIEC E, KALISKY C, KOUDSIE S, TOURNAIRE-MARQUES E, KOROBELNIK JF (Bordeaux)

10:34 Traitement des glaucomes réfractaires par endocyclophotocoagulation : résultats à 12 mois. PASQUIER L*, NGO C, LETESSON E, PEREIRA E, MURAINÉ M (Rouen)

10:41 Prise en charge du glaucome réfractaire par drain de Baerveldt à la pars plana chez des patients avec pathologie cornéenne évoluée. BACON S*, NGO C, LETESSON E, MURAINÉ M (Rouen)

10:48 Évaluation de la corrélation entre les atteintes structurales régionales des cellules ganglionnaires rétinienne et fonctionnelles du champ visuel en point par point dans les glaucomes avancés. REZKALLAH A*, DOUMA I, BONJOUR M, MATHIS T, KODJIKIAN L, DENIS P (Lyon)

10:55 Discussion.

11:02 Evaluation de l'efficacité de la trabéculoplastie sélective chez les patients précédemment opérés de chirurgie filtrante. PRUD'HOMME L*, MORIN A, LACHKAR Y (Paris)

11:09 Évolution des prescriptions dans le glaucome et l'hypertension oculaire en France entre 2014 et 2019. O'SHAUGHNESSY E* (Paris), GIRAUD JM (Saint-Mandé), RENARD JP (Paris), FENOLLAND JR (Saint-Mandé)

11:16 Glaucomes traités par ultrasons avec un protocole 8 secteurs. Résultats à 2 ans. ROULAND JF* (Lille), APTEL F (La Tronche)

11:23 Prix SFO de la Francophonie 2021 : Apport de la tomographie en cohérence optique dans l'évaluation de l'angle irido-cornéen du Camerounais. FOSSOUO JIBIA G*, KOKI G, BILONG Y, BIANGROUP P, AFETANE EVINA TG, KAGMENI G, ELLONG A. (Yaoundé, Cameroun)

11:35 Discussion.

11:40 Fin.

Rencontres SFO-SNOF (Syndicat National des Ophtalmologistes de France)

Modérateur : Dr Thierry BOUR

- 08:00 Les dossiers du Conseil National d'Ophtalmologie en 2021. COCHENER Béatrice, Brest, PEGOURIE Pierre, Rives
- 08:20 Où en est-on des recommandations du rapport IGAS-IGAENR pour la filière visuelle ? BURILLON Carole, BOUR Thierry, Metz
- 08:40 Résultats enquêtes SNOF 2020 (travail aidé – questionnaire complémentaire-délais de RDV) BOUR Thierry, Metz
- 09:00 Situation des protocoles, télémedecine. DEDES Vincent, Lille, BOUR Thierry, Metz
- 09:20 E. prescription - Expérimentation Mimosa Santé. DEDES Vincent, Lille, LAUNAY Anne, LEVESQUE Jean-Luc, Dirigeant EdiEyes Vision Care
- 09:40 Actualités. BOUR Thierry, Metz
- 10:00 Annonce Nouvelles Journées du SNOF. TAVIN Jean-Paul, Gastes
- 10:15 Fin.

Société de Neuro-ophtalmologie pédiatrique (SNOF) Neuropathies optiques chez l'enfant

Modérateur : Dr Dominique BREMONT

- 10:30 Introduction. BREMONT Dominique
- 10:35 Les neuropathies optiques de cause génétique chez l'enfant : Quand y penser ? Comment confirmer le diagnostic ? SMIRNOV Vasily
- 10:45 Conférence : Nouveautés thérapeutiques dans les neuropathies optiques de cause génétique chez l'enfant. YU-WAI-MAN Patrick
- 11:00 Nouveautés en neuro-ophtalmo-pédiatrie : revue de la littérature scientifique 2020-2021. AZIZ-ALESSI Aurore
- 11:10 Les trois meilleurs cas cliniques de l'année. ROBERT Matthieu
- 11:25 Conclusion. ORSSAUD Christophe

Symposium SFO

La chirurgie réfractive qu'on en fasse ou pas : tout ce qu'il faut savoir en 2021

Modérateurs : Dr Barbara AMELINE, Dr Catherine ALBOU-GANEM, Dr Pierre-Jean PISELLA

- 08:00 **La PKR de 2021 : qu'est ce qui a changé ?** A. DENOYER
- 08:10 **Le Lasik, quelles indications pour quels résultats ?** N. MESPLIE
- 08:20 **Le Smile, quand le préférer ?** L. TRINH
- 08:30 **Quand le Laser n'est pas possible, les implants ?** P. LEVY
- 08:40 **Presbytie autour de 60 ans : la cornée ou le cristallin ?** C. ALBOU-GANEM
- 08:50 **La presbycataracte »** PJ. PISELLA
- 09:00 **Les limites professionnelles et sportives de la chirurgie réfractive.** F. FROUSSART
- 09:10 **Quelles sont les perspectives d'avenir ?** B. AMELINE
- 09:20 **Discussion.**
- 09:30 **Fin.**

Chirurgie de la cataracte des temps modernes

Modérateurs : Dr Bahram BODAGHI, Dr Béatrice COCHENER, Dr Louis HOFFART

- 09:45 **Biométrie : viser et atteindre l'emmétropie.** M. PUECH, Paris
- 09:55 **La phacoexérèse avec ou sans anesthésiste ?** B. BODAGHI, Paris
- 10:05 **Implants : avec ou sans filtre ?** C. DOT, Lyon
- 10:15 **Implantation et gestion de l'astigmatisme.** L. HOFFART, Marseille
- 10:25 **Implants à optiques avancées : pour tous les chirurgiens mais pas pour tous les patients.** B. COCHENER, Brest
- 10:35 **Chirurgie de la cataracte chez le patient glaucomateux.** P. DENIS, Lyon
- 10:45 **Cataracte et greffe de cornée.** M. MURAINÉ, Rouen
- 10:55 **Comment gérer le mécontentement du patient après une chirurgie parfaite ?**
C. BAUDOUIN, Paris
- 11:05 **Le parcours patient : état des lieux et perspectives.** M. LABETOUILLE, Paris
- 11:15 **Fin.**

XIV^e journée annuelle du Club Francophone des Spécialistes de la Rétine (CFSR)

08:00 Assemblée générale. Pascale MASSIN

IMAGERIE. Modérateur : Dr J-F. KOROBELNIK

08:05 Les nouveaux appareils d'imagerie rétinienne grand et ultra grand champ. Maté STREHO

08:12 A quand l'IA dans nos cabinets et chez nos patients ? Sébastien GUIGOU

08:19 Peut on diagnostiquer l'inflammation sur l' OCT. Sara TOUHAMI

08:23 Holographie DOPPLER. Michel Paques

08:27 OCT A et pathologies systémiques. Marie Bénédicte ROUGIER

08:31 Discussion

08:45 TABLE RONDE : En quoi l'OCT A nous a fait avancer dans la compréhension/évaluation des pathologies rétinienne ? Flore DE BATS, Sophie BONNIN

CLASSIFICATIONS DES PATHOLOGIES RETINIENNES. Modératrices : Dr C. DOT, Dr M-N. DELYFER

09:00 L'IA au secours des classifications. Ramin TADAYONI

09:06 Vers une nouvelles classification de la rétinopathie et de l'œdème maculaire diabétiques ? Aude COUTURIER

09:12 Nouvelle classification des pachychoïdopathies. Sarah MREJEN

09:19 Nouvelle classification des pseudo trous et trous maculaires lamellaires. Benjamin WOLFF

09:26 Discussion

CHIRURGIE RETINO VITREENNE. Modérateurs : Dr Y. LE MER, Dr F. DEVIN

09:45 Gestion de la PVR sévère en 2021: indentation-pelage versus rétinectomie ? Vincent SOLER

09:50 Chirurgie rétinovitréenne robotisée : mythe ou réalité. Jean Pierre HUBSCHMANN

09:57 Les nouveaux vitréotomes. Sébastien BRUNEAU

10:02 Chirurgie du trou maculaire : les techniques additionnelles dans la vie réelle. Frédéric MATONTI

10:07 Sticky silicone, voyage en enfer: comment l'éviter, comment le prendre en charge. P O BARALE

10:12 Discussion

10:25 TABLE RONDE : Indications et stratégies chirurgicales ? Bénédicte DUPAS, Christophe ZECH, Jean Antoine POURNARAS

MYOPIE. Modérateurs : Dr D. GAUCHER, Dr N. LEVEZIEL

10:45 La myopie est elle réellement un fléau mondial ? Vincent DAIEN

10:51 Peut on aujourd'hui ralentir la progression de la myopie ? Arnaud SAUER

10:58 Dois je examiner régulièrement la périphérie de mes patients myopes en 2021. Anne ROBINET

11:05 Discussion

11:15 TABLE RONDE : Traitement des complications de la myopie forte. Elise PHILIPAKIS, Eric FOURMAUX, Thibaud MATHIS

11:30 Communications de l'industrie

11:45 – 12:15

Conférence invitée

Imaging important treatment decision tool - how to interpret

Prof. Giovanni STAURENGHI (Milan, Italie)

Symposium SFO-EBO

“Tips and tricks in neuroophthalmology”

Modérateurs : Drs Renata IVEKOVIC, Claude SPEEG-SCHATZ, Tristan BOURCIER

- | | |
|-------|--|
| 08:00 | Pupils examination and disorders. KAWASAKI Aki |
| 08:15 | Diplopia. TOUITOU Valérie |
| 08:30 | Visual Field Defects. BIOUSSE Valérie |
| 08:45 | Transient Visual Obscuration. BOSCHI Antonella |
| 09:00 | Neuroophthalmological emergencies. ATILLA Huban |

Communication orale

Covid-19

Modérateur : Drs Claude SPEEG-SCHATZ, François AUDREN

09:45 **La chorioretinite séreuse centrale chronique: une recrudescence pendant la pandémie Covid-19 expérience du CHU de Marrakech au Maroc.** CHAQRAOUI M*, HAKAM J, DARFAOUI Z, BELGHMAIDI S, HAJJI I, MOUTAOUAKIL A (Marrakech, Maroc)

09:52 **Injections intravitréennes durant la COVID-19: mesures de protection, enquête de satisfaction concernant le temps passé à l'hôpital et la qualité des soins.** DENYS P*, MIERE A, COLANTUONO D, SOUIED E (Créteil)

09:59 **Dépistage itinérant de la rétinopathie diabétique par rétinophotographie non mydriatique en Bourgogne « RETINODIAB » : comparaison des patients dépistés avant et après le confinement lié à l'épidémie de Covid-19.** MEGROIAN D*, TESSIER M, BAUDIN F, BRON AM, CREUZOT-GARCHER C (Dijon)

10:06 **Impact de la 1ère vague de la COVID-19 sur la prise en charge des affections maculaires dans un centre de référence.** HERDA N*, SEMOUN O, ESTRADA WALKER J, MOUKADEM O, BAKER M, SOUIED EH (Créteil)

10 :13 **Discussion**

10:20 **Impact du confinement lié à la COVID-19 sur l'incidence des décollements de rétine, étude médico-administrative française.** CREUZOT-GARCHER C*, BAUDIN, F, BENZENINE, E, MARIET AS, BEN GHEZALA I (Dijon), DAIEN V (Montpellier), QUANTIN C (Dijon)

10:27 **Effet du confinement sur les urgences inflammatoires oculaires dans un centre de référence lors de la première vague de la COVID-19.** PLUT PM*, THOMAS SDG, BODAGHI B, FARDEAU C (Paris), LECLERCQ M (Rouen)

10 :34 **Évaluation de l'impact de la réanimation sur la surface oculaire chez les patient atteint de COVID-19, Cohorte prospective de 40 yeux.** COHEN F*, STEPHAN S (Paris)

10 :41 **Traitement des plaies de cornée en période COVID-19 : les sutures de polyglactin 10-0, une précieuse aide stratégique.** ABIHAIDAR N*, THURET G, GAIN P, GARCIN T (Saint-Étienne)

10 :48 **Discussion**

10 :55 **Conjonctivite virale chez les professionnels de santé du centre hospitalo-universitaire Dijon Bourgogne atteints de COVID-2019.** BALSAT E*, ARNOULD L, MARCHETTI A, MATA J (Dijon), BOURCIER T, BOCSKEI Z (Strasbourg), BRON AM, CREUZOT-GARCHER C (Dijon)

11:02 **Epidémiologie des urgences ophtalmologiques pendant la période de confinement lié à l'épidémie de COVID-19.** ETTAYEB R*, COUANON M, BENNEDJAI A, TOUZE R, BOURGES JL, NORDMANN JP, BORDERIE V, DAVID C, TUIL E (Paris)

11:09 **Impact du confinement lié à l'épidémie COVID-19 sur le dépistage de la rétinopathie du prématuré.** DARUICH A*, LANDREAU C, JARREAU PH, BREMOND-GIGNAC D (Paris)

11:16 **Neuropathies maculaires aigües (AMN) détectées dans un Hôpital français lors la pandémie de la COVID-19.** MAUGET FAYSSE M*, BONNIN S, VASSEUR V (Paris), FAURE C (Caen), TADAYONI R, YAVCHITZ A (Paris)

11:23 **Discussion.**

11:30 Fin.

Société Française du Glaucome (SFG)

Session FMC : Que faire dans les situations difficiles

Modérateurs : A LABBÉ (Paris), E BLUWOL (Paris)

- 14:00 **Le glaucome progresse avec une pression à 10 mm Hg.** E BLUMEN-OHANA (PARIS)
- 14:07 **Hypertonie chez un adolescent.** JF ROULAND (LILLE)
- 14:14 **L'angle est toujours fermé après l'IP!** Y LACHKAR (PARIS)
- 14:21 **Que faire chez la femme enceinte glaucomateuse?** E SELLEM (LYON)
- 14:28 **Discordance entre le CV et l'OCT.** JP RENARD (PARIS)
- 14:35 **Le glaucome est d'emblée sévère.** JP NORDMANN (PARIS)
- 14:42 **Discussion**
- 14:49 **Actualités de l'Industrie.** Modérateur : P DENIS (Lyon)
- 14:59 **Est-ce que les nouveaux systèmes de délivrance pourraient changer notre manière de traiter le glaucome ?** C BAUDOUIN (PARIS).

Session FMC : notre expérience des MIGS

Modératrices : N HAMELIN (Le Mans), N COLLIGNON (Liège, Belgique)

- 15:14 **Quel choix de MIGS en 2021 (XenØ, PreserflowØ, iStentØ) ?** F APTEL (GRENOBLE)
- 15:21 **Quel MIGS pour quel patient ?** M POLI (LYON)
- 15:28 **Le suivi postopératoire des MIGS.** J LALOUM (PARIS)
- 15:35 **Les MIGS sont-ils réellement mini-invasifs ?** P DENIS (LYON)
- 15:42 **Les MIGS remplacent-ils la chirurgie classique ?** P HAMARD (PARIS)
- 15:49 **Discussion**
- 15:56 **Actualités de l'Industrie.** Modérateur : JF ROULAND (Lille)

Les actualités du glaucome : où en est-on dans les techniques de cyclo-affaiblissement ?

Modératrices : C DOT (Lyon), H BRESSON-DUMONT (Nantes).

- 16:06 **Le diode micro-pulsé a-t-il remplacé le mode classique ?** JR FENOLLAND (SAINT-MANDE)
- 16:13 **Quelle place pour l'endocyclophotocoagulation au laser diode ?** M EZZOUHAIRI (MAROC)
- 16:20 **Discussion**
- 16:23 **Les meilleures publications de l'année.** A. BRON (DIJON)
- 16:30 **Fin.**

Conférence-débats

Cyclosporine collyre en pratique en 2021

Modérateurs : Dr Nathalie CASSOUX et Dr Christophe BAUDOIN

- 14:00 **Inflammation de la surface et mécanismes d'action de la ciclosporine.**
Christophe BAUDOIN
- 14:22 **Indications de la ciclosporine chez l'enfant.**
Serge DOAN
- 14:44 **Indication de la ciclosporine chez l'adulte.**
Marc LABETOULLE
- 15:06 **Ciclosporine et carcinome précaution d'usage.**
Nathalie CASSOUX
- 15:30 **Fin.**

Association Francophone des Professionnels de la Basse Vision (ARIBa)

Les dystrophies réiniennes

Modérateur : Dr Béatrice LE BAIL

- 15:45 **Thérapeutiques actuelles et perspectives.** LE MEUR Guylène, Nantes
- 16:03 **Les formes syndromiques de dystrophies réiniennes.** SMIRNOV Vasily, Lille
- 16:21 **Les difficultés de la prise en charge en locomotion.** GRIFFON Pierre, Paris
- 16:39 **Indications des différents filtres thérapeutiques.** PRAUD Romain, Clamart
- 17:00 **Fin.**

Session SFO-SAFIR**MASTERCLASS JUNIOR ANJO-SAFIR**

Modérateurs : Drs Liem TRINH, Alexandre DENOYER, Dominique MONNET

- 14:00 **Comment faire une vitrectomie antérieure après rupture capsulaire?** Junior : Ludovic LE
Senior : Dominique MONNET
- 14:20 **Technique pour faire son 1er LASIK.** Junior : Jimmy CHAMMAS - Senior : Alexandre DENOYER
- 14:40 **Cas pratiques en chirurgie réfractive: développer votre arbre décisionnel.**
Junior : Alexandre HAGE - Senior : Liem TRINH

SESSION VIDÉOS 1 : CATARACTE

Modérateurs : Drs Pascal ROZOT, Thierry AMZALLAG, Alain SAAD

- 15:52 **Quand ça chauffe.** Thierry AMZALLAG
- 16:00 **Petit œil gros ennuis : implant de 40 dioptries.** Stanislas ROMAN
- 16:08 **implant trop blanc.** Liem TRINH
- 16:16 **Multifocal ou pas ?** Alain SAAD
- 16:24 **Fin.**

Conférence invitée

17:15

Laser Advances in IOL Calculation

Prof. Adi ABULAFIA (Israël)

XIVe journée annuelle du Club Francophone des Spécialistes de la Rétine (CFSR)

RETINOPATHIE DIABETIQUE. Modératrices : Dr C. CREUZOT GARCHER, Dr A. LECLEIRE COLLET

- 14:00 **Traitement des RDNP sévères par anti VEGFs : est ce raisonnable ? réaliste ?** Audrey GIOCANTI
- 14:06 **Iluvien dans la vraie vie: résultats de l'étude CFSR.** Stéphanie BAILLIF
- 14:12 **Les nouvelles imageries et études récentes nous permettent elles de personnaliser d'avantage le suivi des diabétiques.** Pascale MASSIN
- 14:18 **Le laser NAVILAS remet il en selle le traitement par laser dans l'OMD.** Mohamed BENNANI
- 14:24 **Late Breaking news : Traitements à venir de l'OMD et Occlusions veineuse rétinienne**
Hélène MASSE
- 14:30 **Discussion**

DMLA. Modérateurs : Dr Laurent KODJIKIAN, Dr Sylvia NGHIEM BUFFET

- 14:45 **Impact du COVID sur la prise en charge de la DMLA et autres pathologies vasculaires : résultats de l'enquête CFSR.** Victoire HURAND
- 14:50 **Quels marqueurs en OCT pour guider nos stratégies de prise en charge en 2021.** Sam RAZAVI
- 14:57 **Les perspectives de traitement dans la DMLA néovasculaire.** Salomon Yves COHEN
- 15:04 **Les perspectives de traitement dans la DMLA atrophique.** Mayer SROUR
- 15:11 **Pourquoi le brolocizumab n'a pas été remboursé en France ?** Vincent GUALINO
- 15:16 **Discussion**
- 15:30 **Table ronde : cas cliniques.** Hassiba OUBRAHAM, Valérie KRIVOSIC, Joel UZZAN

DYSTROPHIES RETINIENNES. Modérateur : Dr Michel WEBER

- 15:45 **Quand et comment solliciter une recherche génétique pour un patient suspect de dystrophie rétinienne ?** Hélène DOLLFUS
- 15:52 **Pour quels résultats et dans quel délai ?** Marie Claire DHAENENS
- 15:59 **Quels sont les essais cliniques en cours pour les dystrophies rétinienne ?** Isabelle AUDO
- 16:06 **Discussion**
- 16:15 **Communications de l'industrie.** Modérateurs : Dr Michel WEBER, Dr Isabelle MEUNIER
- 16:25 **La chirurgie d'aujourd'hui en images.** Modérateurs : Dr Pierre Loic CORNUT, Dr Jad AKESBI
- 17:00 **Fin**

Symposium franco-maghrébin

Œil et maladies générales

Modérateurs : Dr Sihem LAZREG et Dr Antoine BREZIN

- 15:15 **Manifestations oculaires du LUPUS.** Omar BERBICHE (Maroc)
- 15:25 **Uvéites de l'enfant et pathologies systémiques.** Lamia El FEKIH (Tunisie)
- 15:35 **Diagnostic et prise en charge de l'ARN Syndrome.** O. OUHADJ, OUDDAH, CHAKRAR, M. ABU ZAID, S. MOUAKI
- 15:45 **Rétinopathies auto immunes paranéoplasiques.** Antoine BREZIN (France)
- 15:55 **Discussion.**

Traitement du kératocône

Modérateurs : Dr Sihem LAZREG et Dr Marc MURAINÉ

- 16:05 **Cross linking cornéen choix et résultats.** Salah Eddine BENMOUSSA (Algérie)
- 16:15 **Anneaux intra cornéens, nouvelle stratégie thérapeutique.** Heykel KAMMOUN (Tunisie)
- 16:25 **Le kératocône chez l'enfant, tout pour ne pas greffer.** Merieme HARROUCHE (Maroc)
- 16:35 **Les greffes de cornées dans le traitement du kératocône.** Marc MURAINÉ (France)
- 16:45 **Discussion.**
- 16:50 **Fin.**

Société d'Explorations Visuelles et d'Electrophysiologie (SEVE)

Modérateur : Dr Nathalie GUEPRATTE

- 14:00 **Mini-Accueil**
- 14:02 **Quand le patient ne voit rien et l'ophtalmologiste non plus.** Elsa LAUMONIER
- 14:13 **Un confinement très...très long.** Claire MEYNIEL
- 14:24 **Un petit garçon espiègle.** Lucie ABOUAF
- 14:35 **NORB ou pas NORB ? Les pièges du quotidien.** Vasily SMIRNOV et Nathalie GUEPRATTE
- 14:49 **Un PEV trop beau.** Carl ARNDT
- 14:57 **Rapport financier et rapport moral éclairés.** Marc TALMUD et Nathalie GUEPRATTE
- 15:00 **Fin.**

Une Expérience Inégalée

Vitrex

Vitreoretinal Surgical Products



CryoTreq
Cryochirurgie Opthalmique

CryoTreq est le seul dispositif portable, à usage unique et autonome dédié à la cryochirurgie ophtalmique, un traitement basé sur la destruction des tissus par le froid extrême afin de réaliser localement des actes de cryocoagulation sur les tissus oculaires, pour divers traitements dans la chirurgie du segment antérieur et postérieur de l'oeil.

1

UNIQUE

Premier et seul dispositif portable et autonome jetable dédié à la cryochirurgie ophtalmique.

2

SIMPLE

- Stérile, 6 étapes simples d'utilisation
- Autonome, un seul bouton pour le gel/dégel
- Usage unique avantageux
- Une seule référence couvre vos besoins en matière de cryochirurgie

3

PROBANT

- Facilite grandement la pratique de la cryochirurgie
- Environ 4 secondes suffisent pour activer la pointe de la cryode

CRYOTREQ® est un dispositif de cryo-chirurgie ophtalmique à usage unique. C'est un dispositif médical de classe IIa fabriqué par VITREX à la norme CE 0297. Il est réservé à l'usage exclusif des ophtalmologistes formés à l'utilisation de cette technique. Avant utilisation, se reporter à la notice pour plus d'informations. Ce dispositif médical est pris en charge par les organismes publics d'assurance maladie au titre de leur inclusion dans le GHS relatif aux interventions sur le segment antérieur et postérieur.

www.bvimedical.com

Courriel: commandes@bvimedical.com

BVI, le Logo BVI et toutes les autres marques sont la propriété de Beaver-Visitec International (BVI) © 2020 BVI

Enseignement-actualités

Glaucome

Modérateurs : Dr Jean-Marie GIRAUD et Dr Florent APTEL

- 08:00 **Examen et Imagerie de l'Angle Irido-Cornéen dans le glaucome.** Antoine LABBE
- 08:15 **Diagnostic et suivi du glaucome, de l'OCT à l'OCT Angiographie.** Jean-Rémi FENOLLAND
- 08:30 **Nouveaux modes d'exercice dans le suivi des glaucomes, de la délégation de tâche à l'Intelligence Artificielle.** Jean-Paul RENARD
- 08:45 **Indications et réalisation du laser sélectif en 2021.** Hélène BRESSON-DUMONT
- 09:00 **Glaucome et techniques de cyclo-affaiblissement (ultrasons, diode, diode micro-pulsé).** Florent APTEL
- 09:15 **Chirurgies Micro-Invasives du Glaucome.** Christophe BAUDOIN
- 09:30 **Fin.**

Société française des Ophthalmologistes Adaptateurs de Lentilles de Contact (SFOALC)

1 heure pour être à jour en contactologie

Modérateur : Dr WAGREZ Patricia

- 09:45 **Épidémie de COVID-19 : Quel impact en Contactologie ?** WAGREZ Patricia (Brest)
- 09:50 **Réglementation en contactologie en 2021.** BLUMEN-OHANA Esther (Paris)
- 09:55 **Les lentilles souples que savoir en pratique ?** MUSELIER Aurore (Paris)
- 10:00 **Entretien des lentilles : que faut-il savoir ?** TRONE Marie Caroline (Saint Etienne)

Modérateur : Dr MUSELIER Aurore

- 10:06 **Grand Prix de contactologie : "Ange ou démons".** Antoine GRARE
- 10:12 **Les lentilles rigides : C'est pas si "dur".** COLLIOT Jean Philippe (Chantilly)
- 10:17 **Equiper un astigmatisme en lentille souple : C'est possible.** MADARIAGA Virginie (Blagnac)
- 10:22 **Demande croissante des presbytes pour les lentilles de contact : comment s'y prendre ?** LUREAU-CORNUOT Marie Aude (Paris)
- 10:27 **Profil d'un candidat à l'orthokératologie.** TEMSTET Cyrille (Paris)
- 10:32 **Les lentilles thérapeutiques : quand y penser ?** ELMALEH Valérie (Beausoleil)
- 10:37 **Discussion**
- 10:45 **Fin.**

Controverses

Angio fluo ou OCT angio dans les pathologies vasculaires rétiniennes

Modérateur : Dr Marie-Noelle DELYFER

- 11:00 **Angio fluo** : Stéphanie BAILLIF
- 11:10 **OCT-angio** : Marie-Noelle DELYFER
- 11:20 **Discussion**
- 11:30 **Fin.**

Conférence invitée

11:40

La SFO a l'honneur et le plaisir d'accueillir le Professeur Jean François Delfraissy, immunologiste, spécialiste des virus émergents, et Président depuis mars 2020 du Conseil Scientifique COVID-19.

Il donnera le Dimanche 9 mai une conférence de 30 minutes sur les réflexions suscitées par son expérience personnelle de la gestion de 3 épidémies virales, (VIH, Ebola, Sars-Cov), dans lesquelles il a joué, et joue encore, un rôle central, à la fois en tant que clinicien (Professeur et Chef de Service, Université Paris-Saclay), chercheur et Directeur de l'ANRS, créateur du Groupe REACTING/INSERM AVIESAN, et Délégué Interministériel de la lutte contre EBOLA.

Sa vision transversale du métier de médecin l'a aussi amené à conduire les Etats généraux de la bioéthique, en tant que Président du Comité Consultatif National d'Ethique (CCNE).

Nous écouterons avec beaucoup d'intérêt son analyse des situations de crise sanitaire, des leçons à en tirer pour les médecins, des conséquences pour notre société et notre mode de vie."

**Réflexions sur la gestion de 3 épidémies virales (VIH, Ebola, Sars-Cov2) :
quelles leçons pour les médecins, quelles conséquences pour notre société et
son mode de vie ?»**

Pr Jean-François DELFRAISSY, Président du Conseil Scientifique Covid-19

- 12:10 **Questions/Réponses**
- 12:25 **Fin.**

Chirurgie SFO 2021

Chirurgie du segment antérieur et du segment postérieur

Modérateurs : Dr Christophe BAUDOIN, Dr Bahram BODAGHI

08:30-11:30

Patient	Age	Œil	Intervention	Implant	Intervenant
INTRODUCTION du Pr BAUDOIN					
Mme D. J.	53	OD	Cataracte + Lumera 700 (ZEISS) + Callisto eye 3.6 (ZEISS) + Mydrane (THEA)	AT LARA 929 MP (ZEISS)	Dr C. Baudouin
			SMILE Visumax (ZEISS)		Dr L. Trinh
Mme F. A.	27	ODG	PKR Transépithéliale Stream Light Wavelight (ALCON)		Dr N. Bouheraoua
TABLE RONDE CHIRURGIE REFRACTIVE					
Mr M. A.	66	OD	Femtocataracte LenSx, Centurion Active Sentry (Alcon)	Acrysof IQ PanOptix (ALCON)	Dr F. Auclin
Mr D. C.	55	OG	Cataracte	Nanex multiSert + modèle NY1-SP (HOYA)	Dr S. Roman
Mr T. C.	74	OD	Cataracte, Centurion Active Sentry (ALCON)	Acrysof IQ Vivity (ALCON)	Dr D. Monnet
Mr C. M.	54	OG	Implant pour aphaquie	Iris artificiel HumanOptics	Dr S. Roman
Mme S. S.	46	OD	Cataracte, Stellaris Elite (BAUSCH & LOMB) + fonction Adaptive Fluidics	Envista préchargé (BAUSCH & LOMB)	Dr P-O. Barale
Mme C. E.	76	OG	Cataracte	Tecnis Eyhance Toric (J&J)	Dr S. Roman
Mr L. V.	63	OG	Cataracte , Lumera 700 (ZEISS) + Mydrane (THEA)	CT LUCIA 621 P (ZEISS) + Combivisc (ZEISS)	Dr B. Bodaghi
Mr D. G.	81	OG	Trou maculaire récidivant avec greffe de membrane amniotique deshydratée en 25 G, Constellation UltraVit 10K (ALCON)		Dr P-O. Barale
Mme C. M.	54	OG	Rétine, Stellaris Elite (BAUSCH & LOMB)	Technologie Biblade (BAUSCH + LOMB)	Dr R. Adam
TABLE RONDE CHIRURGIE EN 3D					
Mr M. G.	79	OG	Cataracte + Stent	iStent inject W (GLAUKOS)	Dr C. Baudouin
Mr A. N.	78	PG	Cataracte + Stent	iStent inject W (GLAUKOS)	Dr C. Baudouin
Mme Z. R.	40	OD	Glaucome MIGS	Preserflo MicroShunt (SANTEN)	Dr A. Labbé
Mr M. J-J.	65	OD	Glaucome MIGS	Xen (ALLERGAN)	Dr C. Baudouin
TABLE RONDE GLAUCOME MIGS					
Mme T. A.	53	OG	Greffe de Membrane Amniotique	Visio Amtrix Spongieuse (HORUS PHARMA)	Dr J. Knoeri
			DMEK		Dr. F. Auclin
FIN					

Communication orale

Imagerie

Modérateur : Dr Michel PUECH, Dr Louis HOFFART

10:40 **Aberromètre ACUTARGET®HD pour le diagnostic d'œil sec.** GARCIA DELPECH S* (València), TEILLARD D, IBNOULKHATIB C, MOLINA I, BARRANCO MA, LAVID DE LOS MOZOS J (Algeciras), VILA MA (Alfara Del Patriarca, Espagne)

10:47 **La coloration conjonctivale biomarqueur de l'auto-immunité dans le syndrome de Sjögren.** DA CUNHA PEREIRA E*, EID L, BENICHO J, MGARRECH M, BARREAU E, LABETOULLE M, ROUSSEAU A (Le Kremlin-Bicêtre)

10:54 **Validité de l'imagerie ultra-grand champ dans la gradation du degré de hyalite chez les patients uvéitiques.** FALCIONE A* (Milano, Italie), STANESCU-SEGALL D, TOUATI M (Paris, France), BODAGHI B (Paris), TOUHAMI S (Paris)

11:01 **L'épaisseur de la couche des cellules ganglionnaires maculaire est-elle corrélée avec le champ visuel cinétique dans la compression chiasmatique ?** TAYMONT M*, SANTORINI, M (Reims), FRIANG C (Clamart), GENTILHOMME, P, DENOYER A, BARAUD S, ARNDT C (Reims)

11:08 **Discussion.**

11:15 **Télé-expertise en ophtalmologie au CHU de Rennes via la plateforme sécurisée OMNIDOC.** SOETHOUDT M*, COSTE M, SOETHOUDT C, MOURIAUX F (Rennes)

11:22 **Évaluation d'un programme de formation à la consultation d'annonce de diagnostic complexe en ophtalmologie.** CHAMMAS J*, CELERIER I, BOIGELOT T, DENOYER A, ARNDT C (Reims)

11:29 **Disparité homme-femme dans l'accession aux carrières hospitalo-universitaires en France en 2020 : focus sur l'ophtalmologie.** LE BOEDEC A*, LAURENT C (Rennes)

11:36 **Discussion.**

Société Ophtalmologique Plastique - Reconstructrice –

Esthétique Française (SOPREF)

Modérateur : Dr IMBERT Philippe

08:00 **Histoire de l'oculoplastie européenne et française, son avenir.** MORAX Serge

08:15 **Enseignement universitaire histoire des DIU devenus DIU, l'avenir.** ADENIS Jean-Paul

08:30 **FST : ses modalités, une chance ou un risque pour les ophtalmologistes.** MOURIAUX Frederic

08:45 **Quoi de neuf en oculoplastie.** MARTEL Arnaud, FEVRIER Edouard

09:15 **Oculoplastie et responsabilité médico légale.** GALATOIRE Olivier, AMELINE Valérie

09:45 **La nécessité absolue de former un référent oculoplasticien dans toutes les grandes villes française.** SARFATI Eric

10:00 **Conclusion et Débat.** Jacques LAGIER, Philippe IMBERT, E LONGUEVILLE

10:30 **Fin**

Conférence-débats

Le Kératocône en 6 questions pratiques

Modérateur : Dr Marc MURAINÉ

- 08:00 **Epidémiologie et stabilisation de la maladie.**
David TOUBOUL
- 08:15 **Quelle stratégie et quels outils pour évaluer l'évolutivité d'un kératocône avéré.**
Pierre FOURNIE
- 08:30 **Adaptation en lentille de contact : quel est le taux de succès et comment l'améliorer.**
Agnès DELCAMPE
- 08:45 **Place du laser dans les différentes procédures thérapeutiques.** Olivier PRISANT
- 09:00 **La prise en charge d'une ectasie post chirurgie réfractive (PRK, LASIK, Smile) est-elle différente de la prise en charge du kératocône.**
Myriam CASSAGNE
- 09:15 **Le kératocône aigu ou hydrops.**
Marc MURAINÉ
- 09:30 **Fin.**

Association Francophone de Strabologie et d'Ophthalmologie
Pédiatrique (AFSOP)

Ophthalmologie pédiatrique

Neuro-ophthalmologie

Modérateur : Dr François AUDREN

- 09:45 **Les différents types d'atteintes rétiniennes dans les phacomatoses (NF1, NF2 et STB).**
Léopoldine LEQUEUX
- 10:00 **Le suivi de la NF1, bilan et rythme de suivi selon l'âge.** Christelle BONIFAS
- 10:15 **Anisocorie de l'enfant / nouveau-né.** Christophe ORSSAUD
- 10:30 **Neuropathies optiques héréditaires chez l'enfant.** Stéphanie LERUEZ
- 10:45 **Actualités sur les kératites neurotrophiques.** Vincent DAIEN
- 11:00 **Discussions**
- 11:15 **Fin**

Club de Neuro-Ophthalmologie Francophone (CNOF)

Neuro-ophthalmologie et chirurgie

Modératrices : Dr Valérie TOUITOU (Paris) et Dr Valerie BIOUSSE (Atlanta, GA, USA)

- 08:00 **Introduction.** Valérie TOUITOU
- 08:05 **Perioperative visual loss.** Nancy J. NEWMAN (Atlanta, GA, USA)
- 08:25 **Neuropathie ischémique lors de la chirurgie de la cataracte: Mythe ou réalité?** Marie Bénédicte ROUGIER (Bordeaux)
- 08:45 **Diplopie après chirurgie oculaire.** Claude SPEEG-SCHATZ (Strasbourg)

Neuro-ophthalmologie et traitements médicamenteux

- 09:05 **Neuro-ophthalmologie et radiothérapie.** Laurence MAHIEU (Paris)
- 09:25 **Neuropathies optiques toxiques: quelles substances sont vraiment responsables ?**
Maud LEBAS (Rouen)
- 09:40 **Complications neuro-ophthalmologiques des nouveaux traitements immunomodulateurs et anticancéreux.** Sara TOUHAMI (Paris)
- 09:55 **Conclusion.** Valerie BIOUSSE
- 10:00 **Fin.**

Communication orale

DMLA

Modérateurs : Dr ZECH Christophe, Dr Olivier OFFRET

10:15 **Analyse comparative du microbiote intestinal entre patients atteints de dégénérescence maculaire liée à l'âge et patients indemnes de pathologie rétinienne et lien avec les taux sériques en acide gras polyinsaturés.** CHARLOT A*, HURAND V, BRINGER MA, ACAR N (Dijon), DELCOURT C (Bordeaux), BRON AM, CREUZOT-GARCHER C (Dijon)

10:22 **DMLA-Dépôts Drusenoides « P »: Etude des densité, structure, volume des Dépôts Drusenoides « P » (type protéinique-cellulaire), et de leur évolution avec le Morphology-Structural Software.** GONZALEZ C* (Toulouse)

10:29 **Facteurs pronostiques de récupération visuelle après chirurgie par vitrectomie, rtPA sous rétinien et gaz, dans les hématomas maculaires dûs à la DMLA ou aux macroanévrismes artériels.** TOUHAMI S* (Paris), PIERRE M (Fort-De-France), MAINGUY A (Nantes), CHATZIRALLI I (Athènes, Grèce), RUIZ MEDRANO J (Madrid, Espagne), PAKZAD-VAEZI K (Vancouver, Canada), BODAGHI B, TADAYONI R (Paris)

10:36 **Étude FATTY : Étude du pouvoir discriminant d'un biomarqueur sanguin du contenu en acides gras polyinsaturés n-3 de la rétine sur la dégénérescence maculaire liée à l'âge (DMLA).** HURAND V*, CHARLOT A, BAUDIN F, GABRIELLE PH, ACAR N, BRON AM, CREUZOT-GARCHER C (Dijon)

10:43 **Faricimab dans la DMLA : Résultats à un an de l'efficacité, de la tolérance et de la durabilité dans les essais de phase 3 TENAYA et LUCERNE.** TADAYONI R* (Paris), SOUIED E (Créteil), QUEZADA RUIZ C (South San Francisco), SILVERMAN D, IVES J (Shire Park), BASU K (Dublin), LIN H (South San Francisco) FRANK G. H (Bonn), FIGUEROA M (Madrid) - FRANCE - ÉTATS-UNIS - ROYAUME UNI - IRLANDE - ALLEMAGNE - ESPAGNE

10:50 **Discussion.**

10:57 **Analyse fractale de la vasculopathie polypoïdale dans la DMLA.** SERRA R* (Cagliari, Italie), COSCAS F (Créteil)

11:04 **Double inhibition de l'Ang-2 et du VEGF-A avec le faricimab, dans la DMLA néo vasculaire : Design des essais de phase 3.** DE BATS F* (Lyon), DEVIN F (Marseille), CORNUT PL (Lyon), QUESADA-RUIZ C (South San Francisco), SILVERMAN D, IVES J (Shire Park), BASU K (Dublin), LIN H (South San Francisco), HOLZ F (Bonn), FIGUEROA M (Madrid), KOROBELNIK JF (Bordeaux) - FRANCE - ÉTATS-UNIS - ROYAUME UNI - IRLANDE - ALLEMAGNE – Espagne

11:11 **Étude prospective évaluant l'apparition des néovaisseaux choroïdiens quiescents en Angiographie-OCT dans l'œil controlatéral de 55 patients ayant une DMLA exsudative débutante.** NAOUM MS*, DELBOSC B, GAUTHIER AS, SOLECKI L (Besançon)

11:18 **Résultats anatomo-fonctionnels d'un traitement par anti-VEGF selon un régime Q3 dans la dégénérescence liée à l'âge (DMLA) exsudative et réfractaire.** HOURY R*, KRIVOSIC V, TADAYONI R (Paris), TOUHAMI S (Paris)

11:25 **Discussion.**

11:30 **Fin.**

ASSEMBLEE GENERALE DE LA SFO

Dimanche 9 mai 2021

- | | |
|-------|---|
| 14:00 | Proclamation des Prix. |
| 14:10 | Rapport du Président du Comité d'éthique. |
| 14:20 | Rapport moral de la Présidente. |
| 14:30 | Rapport moral du Secrétaire Général. |
| 14:40 | Rapport du Trésorier. |
| 14:45 | Fin. |

Rapport SFO**"Neuro-Ophtalmologie"**

- | | |
|-------|--|
| 15:00 | Introduction. Catherine VIGNAL-CLERMONT |
| 15:10 | Importance de la clinique. Bénédicte ROUGIER, Caroline FROMENT TILIKETE |
| 15:20 | Névrites optiques. Valérie TOUITOU |
| 15:30 | Troubles visuels transitoires. Valérie BIOUSSE |
| 15:40 | Ptosis. Françoise HERAN, Maud LEBAS |
| 15:50 | Diplopie : quand imager ? Françoise HERAN, Pierre LEBRANCHU |
| 16:00 | Pièges en neuro ophtalmologie. Francois Xavier BORRUAT |
| 16:10 | Artérite à cellules géantes. Cédric LAMIREL, Thomas SENE |
| 16:20 | Céphalées. Luc JEANJEAN, Jérôme MAWET |
| 16:30 | Particularités de la pédiatrie. Sabine DEFOORT-DHELLEMMES, Matthieu ROBERT |
| 16:40 | Le futur. Dan MILEA |
| 16:50 | Conclusion. Cédric LAMIREL, Catherine VIGNAL-CLERMONT |
| 17:00 | Fin. |

Conférence-débats

Taches blanches

Modérateur : Dr Bahram BODAGHI - Expert invité : Dr Alain GAUDRIC

- 17:15 **Le syndrome de taches blanches inflammatoires du fond d'œil existe-t-il ?** Alain GAUDRIC
- 17:28 **Syndrome des taches blanches évanescences: un diagnostic rare mais facile.**
Sarah MREJEN
- 17:41 **Les choroïdites multifocales: penser au risque néovasculaire.** Benjamin Wolff
- 17:54 L'épithéliopathie en plaques: une pathologie multiforme.** Claire SCEMAMA
- 18:00 **Les choroïdites serpigneuses: quand rechercher une origine infectieuse ?** Sara TOUHAMI
- 18:15 **Les choroïdites stromales non infectieuses (Sarcoïdose, Birdshot, VKH, ophtalmie sympathique).** Michel WEBER
- 18:30 **Arbre diagnostic et orientation thérapeutique.** Bahram BODAGHI
- 18:45 **Fin.**

Association Française d'Orthoptique (AFO)

Orthoptie, neuro et troubles fonctionnels

Modérateur : Michèle MARSOT

- 17:15 **Introduction.** MARSOT Michèle, Lyon
- 17:17 **La place du champ visuel dans la découverte de pathologies neurologiques.** TABARDEL Lara, Paris
- 17:25 **Strabisme convergent post-traumatique du nourrisson : à propos d'un cas.** D'ALL ANGELO Magalie , Melun
- 17:33 **Ophtalmoplégie totale congénitale, quels retentissements fonctionnels ? à propos d'un cas.** MARCHETTI Roberta, Melun
- 17:41 **Myokimie de l'Oblique Supérieur: y penser!** KOSTAS Aline, Paris.
- 17:57 **Neuropathie de Leber :présentation d'un cas clinique.** TABBUR Onsi, Haguenau
- 17:49 **Méningiome du sinus caverneux et répercussions oculomotrices ; cas clinique .** DOREY Françoise, Strasbourg.

Présentation du mémoire lauréat du prix AFO-LISSAC 2020

Mme Françoise DOREY

- 18:05 **L'épaisseur choroïdienne dans la croissance du globe oculaire et l'emmétropisation de l'enfant» .** CALVAS Jonathan, Montpellier
- 18:15 **Fin**

Symposium européen (FEOph)**New treatments of neurotrophic keratopathy: myth or reality?**

Modérateurs : Dr Louis HOFFART, Dr BOURCIER Tristan

- 17:15 **Corneal neurotisation.**
Nacim BOUHERAOUA (France)
- 17:27 **Treating NK with rNGF (recombinant Neurotrophic Growth factor), our clinical experience.**
Emma MARIN (Espagne)
- 17:39 **Neurotrophic keratopathy in FUCHS dystrophy and after DMEK.**
Mario MATTHAEI (Allemagne)
- 17:51 **rhNGF topical treatment in neurotrophic keratopathy.**
Jessica BONDI (Italie)
- 18:01 **Corneal neurotisation: the largest U.K. experience.**
Sundas MAQSOOD (United Kingdom)
- 18:13 **Discussions.**
- 18:30 **ROUNDTABLE.** Bjorn BACHMANN (Allemagne), Tristan BOURCIER (France),
Samer HAMADA (U.K.), Salvador GARCIA-DELPECH (Espagne)

Communication orale

Tumeurs

Modérateurs : Dr CASSOUX Nathalie, Dr LENOBLE Patrick

17:15 **Membrane amniotique du cordon ombilical lyophilisée comme greffe de patch scléral (SclerFIX) : étude monocentrique.** NAHON-ESTEVE S*, MASCHI C (Nice), BARNOUIN L (Mions), CAUJOLLE JP (Nice)

17:22 **Évolution clinique favorable des rétinoblastomes familiaux ayant bénéficié d'un dépistage et d'une prise en charge précoces.** MALAISE D*, MATET A, LUMBROSO-LE ROUIC L, LEVY C, GAUTHIER-VILLARS M, AERTS I, DOZ F, CASSOUX N (Paris)

17:29 **Implants orbitaires biocéramiques couverts par du cordon ombilical traité après énucléation pour mélanome choroïdien : étude pilote.** MATET A*, MALAISE D, CARDOEN L (Paris), BARNOUIN L (Mions), CASSOUX N (Paris)

17:36 **Discussion.**

Uvéite

17:41 **Œdème maculaire uvéitique secondaire à l'immunothérapie anti-cancéreuse : évolution à long terme et prise en charge.** FARDEAU C*, BENCHEQROUN M, LEVY A, BONNIN S, FERCHAUD M MA, COSCAS F, BODAGHI B, LEBRUN-VIGNES B (Paris)

17:48 **Profils bactériologique et clinique des endophtalmies résiduelles depuis la prophylaxie par céfuroxime intracaméculaire après chirurgie de la cataracte.** NAJIB A*, GUEUDRY, J, MURAINÉ M (ROUEN)

17:55 **Pronostic anatomique et fonctionnel des chirurgies de décollement de rétine non exsudatifs associées à une inflammation intraoculaire.** MAINGUY A*, WEBER M (Nantes), BELAZZOUGHY R, FARDEAU C, BONNIN S, LAM D (Paris), DELTOUR JB, MASSE H, LEBRETON O (Nantes), TOUTÉE A, BODAGHI B (Paris), TOUHAMI S (Paris, France)

18:02 **Effet des traitements immunomodulateurs et immunosuppresseurs sur les récurrences d'uvéites associées à la sclérose en plaques.** SALES DE GAUZY T* (Paris), CHARNI S, SOLER V, VARENNE F, BIOTTI D (Toulouse)

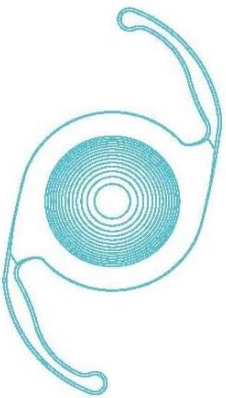
18:02 **Discussion.**

18:15 Fin.



19C068 - Juin 2019

Voir au-delà de la cataracte pour améliorer la vision de vos patients



AcrySof® IQ PanOptix™

**1^{ER} IMPLANT TRIFOCAL HYDROPHOBE
DISPONIBLE SUR LE MARCHÉ FRANÇAIS.**

AcrySof® IQ PanOptix™ est un implant trifocal de nouvelle génération corrigeant la presbytie. Sa zone diffractive de 4,5 mm est élaborée dans le but de répartir l'énergie lumineuse de manière constante.

Son principe optique est conçu pour une adaptabilité visuelle de près, intermédiaire et de loin.

-  → **Vision de loin¹**
-  → **Vision intermédiaire¹ : +2,17 D**
-  → **Vision de près¹ : +3,25 D**



**Les implants intraoculaires Alcon,
un œil neuf sur la vie.**

Alcon

(1) Notice AcrySof® IQ PanOptix

Les lentilles intraoculaires multifocales AcrySof® IQ PanOptix® corrigeant la presbytie sont destinées pour l'implantation primaire dans le sac capsulaire de la chambre postérieure de l'oeil pour la correction visuelle de l'aphakie chez des patients adultes presbytes ou non, chez qui un cristallin cataracté a été retiré, qui souhaitent une vision de près, intermédiaire et de loin avec une plus grande indépendance vis-à-vis des lunettes. Dispositif médical de classe IIb. Dispositif pris en charge dans le cadre du GHS cataracte. – Organisme notifié : 0123 TUV SUD - Fabricant : Alcon Laboratories, Inc. **Lire attentivement les instructions figurant sur la notice et l'étiquetage avant utilisation. 16/10/ALCON/PM/002**

Entretiens Annuels d'Ophtalmologie (EAO)

Gestion des erreurs...

Modérateurs : Drs Antoine LABBE et Corinne DOT

- 08:00 **Erreur réfractive post chirurgie de cataracte.** Alexandre DENOYER
- 08:08 **Glaucome cortico-induit par IVT Ozurdex.** Corinne DOT
- 08:16 **Gestion compliquée de corps flottants intravitréens.** John CONRATH
- 08:22 **Un abcès cornéen redoutable.** Nacim BOUHERAOUA
- 08:30 **Un GPN trompeur.** Antoine LABBE
- 08:38 **Complications du lasik inattendues.** Liem TRINH
- 08:46 **Uvéite postérieure doutes et diagnostic.** Marie Bénédicte ROUGIER
- 08:54 **Discussions**

L'imagerie rétinienne de demain

Modérateur : Dr Michel PAQUES

- 09:00 **L'OCT sous un nouvel angle : le full field OCT.** Kate GRIEVE
- 09:10 **La DMLA en accéléré.** Michel Pâques
- 09:20 **Vers la photocoagulation ultra-précise.** Serge MEIMON

Effets indésirables des médicaments

Modérateurs : Marc LABETOULLE et Christophe ZECH

- 09:42 **Quand l'ophtalmologiste peut aggraver la situation oculaire.** Christophe BAUDOIN
- 09:50 **Effets indésirables systémiques des injections intra- ou péri-oculaires.** Thibaud MATHIS
- 09:58 **Effets indésirables oculaires des traitements systémiques : les grands classiques à connaître car toujours d'actualité.** Lucie ABOUAF
- 10:06 **Effets indésirables oculaires des traitements systémiques : les nouveautés à ne pas méconnaître.** Antoine ROUSSEAU
- 10:14 **Discussions.** Christophe ZECH, Marc LABETOULLE
- 10:30 **Fin**

18ème Réunion du Club d'Inflammation Oculaire (CIO)

Sous l'égide l'Institut Hospitalo-Universitaire « FOrESIGHT » et avec la participation du Club Médecine Interne et Œil

Vasculites rétinienne : un défi diagnostique et thérapeutique

- 11:15 **Introduction.** Phuc LEHOANG
- 11:20 **Diagnostic clinique d'une vasculite rétinienne.** Christophe CHIQUET
- 11:26 **Comment optimiser le bilan d'une vasculite rétinienne ?** Michel WEBER
- 11:32 **Les vasculites iatrogènes : immunothérapie anticancéreuse et anti-VEGF de nouvelle génération.** Sara TOUHAMI
- 11:38 **Traitement médical individualisé et progressif.** Laurent KODJIKIAN

Les plus beaux cas cliniques diagnostiques et thérapeutiques de l'année

Modérateurs : K. ANGIOI (Nancy), J. GUEUDRY (Rouen), P. LABALETTE (Lille), MB. ROUGIER (Bordeaux)

- 11:45 **Des néovaisseaux ambivalents.** Julie GUEUDRY
- 11:51 **Ici Bicêtre.** Emmanuel BARREAU
- 11:57 **Quand la conjonctivite n'est pas banale.** Pierre LABALETTE
- 12:03 **Une kérato-uvéite atypique.** Selim FARES
- 12:09 **Uvéite antérieure : l'ophtalmologiste, un lanceur d'alerte.** Marie-Laure LE LEZ
- 12:15 **Fin**

Symposium franco-israélien

Modérateurs : Drs DOAN Serge, GRIGIAC Albert, LABETOULLE Marc, SPEEG-SCHATZ Claude

- 08:00 **Sécheresse oculaire : New technologies for management of dry eye.** ZADOK David
- 08:15 **Sécheresse oculaire : Expert français.** DOAN Serge, LABETOULLE Marc
- 08:23 **Chirurgie réfractive : When high-tech enters the refractive surgery arena.** SMADJA David
- 08:38 **Chirurgie réfractive : Expert français.** AMELINE CHALUMEAU Barbara
- 08:45 **Cataracte de l'enfant : Pediatric cataract: points of uniqueness.** ANTEBY Irene
- 09:00 **Cataracte de l'enfant : Expert français.** MORTEMOUSQUE Bruno
- 09:07 **Rétinopathie diabétique : Is it time to abandon Laser PRP for PDR patients ?** ZOLF Ricky
- 09:22 **Rétinopathie diabétique : Expert français.** DELYFER Marie-Noelle
- 09:30 **Fin.**

Controverses

Cataracte chez les opérés de chirurgie réfractive : monofocaux ou multifocaux ?

Modérateur : Dr Barbara AMELINE CHALUMEAU

- 11:30 **Pour :** Alain SAAD
- 11:40 **Contre :** Pascal ROZOT
- 11:50 **Discussion**
- 12:00 **Fin.**

Cas cliniques de rétine entre amis

Modérateur : Dr KODJIKIAN Laurent

- 09:45 **LIPEMIA RETINALIS.** COUTURIER Aude
- 09:50 **Chimère rétinienne .** MATONTI Frédéric
- 09:55 **NVSR sur PIC.** DELAGE Stéphane
- 10:00 **Poinçonnage américain. Diagnostic: complication néo vasculaire d'une histoplasiose oculaire (POHS).** TRUCCHI Laura
- 10:05 **DMLA atrophique débutante traitée par photobiomodulation.** STREHO Mate
- 10:10 **Une brève histoire du temps.** SAYAG David
- 10:15 **Flame shaped epiretinal membrane.** VARENNE Fanny
- 10:20 **Cherchez le virus.** Sarra GATTOUSSI
- 10:25 **Décollement de rétine exsudatif bilatéral.** CHAUSSARD Dimitri
- 10:30 **Néovaisseau péripapillaire sur drusen du nerf optique.** GAMBRELLE Joel
- 10:35 **Une papille pas comme les autres.** Sophie HAJJAR
- 10:40 **Une tâche qui rend fou !** GABRIELLE Pierre-Henry
- 10:45 **Un astéroïde papillaire.** TOUTEE Adelaide
- 10:50 **Une complication inattendue.** GAUCHER David
- 11:00 **Est-ce vraiment une DMLA ?** Amélie LECLEIRE-COLLET, Joël UZZAN
- 11:05 **Les papilles noires et l'OCT.** NGUYEN Anh Minh
- Discussions.**

Enseignement-actualités

Maladies héréditaires en ophtalmologie : l'essentiel

Modérateurs : Drs DEFOORT DHELLEMMES Sabine, MEUNIER Isabelle

Partie I : Quand penser à une cause héréditaire ? Comment faire le diagnostic si la clinique ne suffit pas ? Comment le confirmer ?

- 08:00 **Introduction.** DEFOORT DHELLEMMES Sabine
- 08:03 **Les dystrophies cornéennes Héréditaires.** BOURGES Jean-Louis
- 08:13 **Les dysgénésies du Segment antérieur.** BREMOND-GIGNAC Dominique
- 08:25 **Les Dysfonctions et Dystrophies réiniennes de l'enfant et de l'adulte.** ZANLONGHI Xavier
- 08:35 **Les Dysfonctions et Dystrophies réiniennes de l'enfant et de l'adulte.** DRUMARE Isabelle
- 08:45 **Les neuropathies optiques héréditaires.** ARNDT Carl Friedrich
- 08:55 **Synthèse.** MEUNIER Isabelle

Partie II : Que savoir sur la filière SensGene et,

- 09:00 **Les méthodes actuelles de diagnostic biologique.** DOLFFUS Hélène
- 09:12 **Les méthodes de Traitement actuelles et les perspectives d'avenir.** AUDIO Isabelle
- 09:24 **Conclusion.** DEFOORT-DHELLEMMES Sabine, MEUNIER Isabelle
- 09:30 **Fin**

Espace jeunes experts

(ANJO - Association Nationale des Jeunes Ophtalmologistes)

09:45	Imagerie en ophtalmologie. Françoise HERAN
09:55	Paralysies oculo-motrices. Manon PHILIBERT
10:05	Paralysies oculo-motrices. Kanav KHANNA
10:15	Glaucome à angle fermé. Benjamin PENAUD
10:25	Cornée : IconoQuizz sur les kératites. Romain MOUCHEL
10:35	Cataracte : Techniques de fragmentation du noyau. Thierry AMZALLAG
	Fin

Organisation pour la Prévention de la Cécité (OPC)

Drépanocytose

Atteinte oculaire de la drépanocytose

Modérateurs : Dr Nicolas LEVEZIEL et Dr Serge RESNIKOFF

11:30	Ouverture de la séance. RESNIKOFF Serge, Paris
11:40	La drépanocytose en Afrique Subsaharienne. Karim DEMBELE, Point G, Bamako, Mali
11:50	Atteinte oculaire de la drépanocytose au Mali. BAKAYOKO Seydou, Bamako, Mali
12:00	Atteinte oculaire de la drépanocytose au Burkina Faso. DIALLO Jean, Bobo Dioulasso, Burkina Faso
12:10	Le point de vue de la Fondation Pierre Fabre. Christophe PRZYBYLSKI, Paris
12:20	Discussion
12:30	Fin

Association Française d'Ophtalmo-Pédiatrie (AFOP)

Modérateurs : Drs DUFIER Jean-Louis et ORSSAUD Christophe

- 08:00 **Accueil- Introduction.** DUFIER Jean-Louis
- 08:03 **EXOPHTALMIE DE L'enfant, aspects cliniques et diagnostic.** SPEEG-SCHATZ Claude
- 08:10 **Distensions neo-natales du sac lacrymal conduite a tenir.** FAYET Bruno
- 08:17 **Discussions avec les participants**
- 08:24 **Cellulite orbitaire en pratique.** DENIS Dan
- 08:31 **Rhabdomyosarcome orbitaire.** LUMBROSO LEROUIC Livia
- 08:38 **Neurofibromatose nf1 : quand y penser ? quel bilan ?** ROBERT Matthieu
- 08:45 **Discussions avec les participants**
- 08:55 **Conclusion.** ORSSAUD Christophe
- 9:00 Fin

Collège des Ophtalmologistes des Hôpitaux Généraux de France (COHF)

Modérateur : Dr Annelise HIRSCH

- 09:15 **Assemblée générale.** Annelise HIRSCH
- 09:30 **Programme scientifique : La Drépanocytose.** Gérard ROYER
- 10:00 **Questions et Conclusion.** Annelise HIRSCH
- 10:15 **Fin.**

Conférences d'Ophtalmologie Médico-Légale (COML)

Modérateur : Dr Patrick LIGEON-LIGEONNET

- 11:45 **Accueil et Rapport financier.** Monique CHANEAC
- 11:50 **Mot de la secrétaire.** Valérie AMELINE
- 11:55 **Neuroophtalmologie et expertises médico-légales .** Frédéric POLLET -VILLARD, Patrick LIGEON-LIGEONNET
- 12:30 **Questions diverses**

Communication orale

Chirurgie réfractive

Modérateurs : Drs AMELINE Barbara, DELBARRE Maxime

10:20 **Epidémiologie et diagnostic de la presbytie : résultats français d'une enquête internationale.** COCHENER B* (Brest), GUTHUX F (Rueil-Malmaison)

10:27 **Evaluation des performances réfractives et de la satisfaction du patient à 1 mois, après implantation d'un implant EDOF ISOPURE.** BRUNET O*, LEVRON A, AGARD E, DOUMA I, REMIGNON CH, SEJOURNET L, BILLANT J, DOT C (Lyon)

10:34 **Impact d'une technologie innovante de réfraction subjective sur les résultats réfractifs après LASIK.** CASSAGNE M*, DESPRES O, MICHAU A, RUMENE C, FOURNIE P, MALECAZE F (Toulouse, France)

10:41 **Progression de la myopie chez l'enfant et l'adolescent en France : données issues d'un groupement d'opticien.** TRICARD D*, MARILLET S, INGRAND P, LEVEZIEL N (Poitiers)

10:46 **Discussion.**

10:53 **Étude comparative finale entre deux implants multifocaux toriques.** CORBEL Y*, COCHENER B (Brest)

11:00 **Impact médico-économique d'un centre de chirurgie ambulatoire de la cataracte sans parcours anesthésique dans un territoire en tension.** BIGOTEAU M*, GRAMMATICO-GUILLON L (Tours), MASSOT M, BAUDET JM (Bourges), DUROI Q (Tours), PICHARD T, SLIM M (Bourges), PISELLA PJ, KHANNA R (Tours)

11:07 **Comparaison des implants à fixation sclérale de type « Carlevalle » aux implants clipsés à l'iris de type « Artisan » en terme de résultat réfractif : étude rétrospective.** ANNULE : BODIN S*, BENNEDJAI A, RODALLEC T, AKESBI J, NORDMANN JP, ADAM R (Paris)

11:14 **Capsulotomie au laser Nd:YAG, à propos de 8425 patients. Etude FreYAG1.** LABBE A*, BRÉZIN A (Paris), SCHWEITZER C (Bordeaux), AMZALLAG T (Somain), LIGNEREUX F (Nantes), ROZOT P (Marseille), GOGUILLOT M (Paris), DOT C (Lyon)

11:21 **Complications de la capsulotomie au laser Nd :YAG à 12 mois, à propos de 8425 patients. Etude FreYAG2.** DOT C* (Lyon), SCHWEITZER C (Bordeaux), LABBE A (Paris), AMZALLAG T (Somain), LIGNEREUX F (Nantes), ROZOT P (Marseille), GOGUILLOT M (Paris), BRÉZIN A (Paris)

11:28 **Impact de la kératométrie totale estimée par la formule d'Abulafia-Koch versus kératométrie totale mesurée avec un biomètre SS-OCT sur les résultats réfractifs d'un implant torique intra oculaire dans la chirurgie de la cataracte.** RÉMIGNON CH*, LEVRON A, AGARD E, DOUMA I (Lyon), EL-CHEHAB H (Lyon, États-Unis), BRUNET O, SEJOURNET L, BILLANT J, DOT C (Lyon)

11:35 **Discussion.**

11:40 **Fin.**

Pecha Kucha Glaucome

Modérateurs : Drs COCHEREAU Isabelle, DENIS Philippe

- 08:00 **Miroir, miroir, dis-moi quelle est la cause de cette hypertonie oculaire ?** KOUDSIE Sarah
- 08:06 **Syndrome toxique du segment antérieur compliqué de dispersion pigmentaire : à propos d'un cas.** GRATIOT Clément
- 08:12 **Iris Plateau : Un nom qui ne donne pas sa définition.** CHEVREAU Grégoire
- 08:18 **Iris plateau : Apport de l'UBM dans la prise en charge diagnostique et thérapeutique.** BENLAHBIB Manal
- 08:24 **Discussion**
- 08:32 **Quand le glaucome est à l'agonie et que la macula s'y met aussi !** DOUMA Ikrame
- 08:38 **Un train peut en cacher un autre !** AZAR Georges
- 08:44 **Comment concilier hypertonie cortisonique et OMC cortico-dépendant ?** CASSAGNE Myriam
- 08:50 **Discussion**
- 08:58 **Conjonctive et chirurgie filtrante, sœurs ennemies irréconciliables ?** HERETH Esther
- 09:04 **Le DHA, une alternative à la mitomycine C ?** ARNOULD Louis
- 09:10 **Olala, ça suinte...** MORIN Adèle
- 09:16 **Et la phako n'arrangea rien...** REZKALLAH Amina
- 09:22 **Discussion**

Conférence-débats

Les pathologies de l'interface vitréo-rétinienne : du diagnostic en imagerie à la prise en charge thérapeutique

Modérateur : Dr Marie-Noëlle DELYFER

- 10:30 **Comment analyser l'interface vitréo-rétinienne grâce à l'imagerie en 2021?** Maté STREHO (Paris)
- 10:48 **Les trous maculaires : quand et comment opérer ? Que faut-il penser des membranes amniotiques dans cette indication ?** Elise PHILIPPAKIS (Paris)
- 11:06 **Trous lamellaires et membranes épimaculaires : comment les différencier ? quand opérer ? quels résultats en attendre ?** Yannick Le MER (Paris)
- 11:24 **Les particularités de l'interface du patient diabétique.** Marie-Noëlle DELYFER (Bordeaux)
- 11:42 **Le rôle de l'interface dans la choroïdose myopique.** Nicolas LEVEZIEL (Poitiers)

09:40-10:20 **Cours d'enseignement chirurgical en vidéo**

La greffe transfixiante à froid et à chaud : retour aux basiques, trucs et astuces.

Dr Marc MURAINÉ

Société Française de Rétine (SFR)

Lecture Gabriel COSCAS

Modérateur : Dr MAUGET-FAÏSSE Martine

14:00 **Beyond Pachychoroid !** SPAIDE Rick

Thérapie génique

Modérateurs : Drs H. OUBRAHAM, C. FRANÇAIS

14:30 **Le traitement des maladies rétiniennes hérédodégénératives : Expérience d'un centre de référence.** MEUNIER Isabelle

14:40 **Perspectives en thérapie génique : prochaines études cliniques dans les dégénérescences rétiniennes.** WEBER Michel

14:50 **Perspectives thérapeutiques dans les maladies génétiques de la rétine hors thérapie génique.** BACQUET J.-L.

15:00 **Aspect chirurgical et résultats dans le traitement de l'amaurose congénitale de Leber mutation rpe 65.** BARALE P-O.

15:10 **Technologie Eyevensyf du pré clinique à la clinique.** BEHAR COHEN F, COSCAS Florence, UZZAN Joël

Nouveautés en pachychoroïde

Modérateurs : Drs F. COSCAS, J. UZZAN

15:20 **Les biomarqueurs de la pachychoroïde.** BEHAR COHEN F, FRANÇAIS Catherine, OUBRAHAM Hassiba

15:30 **Traitement de la CRSC chronique : la nouvelle donne.** MREJEN Sarah, COSCAS Florence, UZZAN Joël

Lauréats 2021 du Challenge des jeunes de la SFRétine

15:40 **Curie ou not Curie.** AUBINEAU A.

15:46 **Uvéite, quand les nodules ne sont pas là où on les attends.** DE SAINT SAUVEUR G.

15:52 **Quand le fond d'oeil fait le diagnostic.** BOUNGAB G.

Groupe d'Etude Français de la Rétinopathie des Prématurés (GEFROP)

Modérateur : Dr G. CAPUTO

- 16:15 **Introduction.** G. CAPUTO
- 16:20 **Quoi de neuf dans la ROP ?** P. DUREAU
- 16:30 **Reproductibilité inter-observateur dans la classification et l'indication de traitement de la rétinopathie du prématuré.** AC MADKAUD
- 16:40 **Traitement hors indication de la rétinopathie du prématuré : prévalence, caractéristiques et problématiques.** D. LEMAITRE
- 16:55 **Altération de la fonction visuelle en lien avec la prématurité : comorbidités néonatales associées et parcours de dépistage de la rétinopathie des prématurés .** M. DENIER
- 17:10 **Discussion**
- 17:15 **Fin.**

Groupe Ophtalmo-Allergo (GOA)

Œil, COVID et allergie

Modérateurs : Dr Habib CHABANE et le Pr Bruno MORTEMOUSQUE

- 17:30 **SARS COV2 et atteinte oculaire.**
Marc LABETOULLE (Paris)
- 17:38 **Impact du confinement sur l'allergie oculaire.**
Frédéric CHIAMBARETTA (Clermont Ferrand), Serge DOAN (Paris)
- 17:54 **Prise en charge des Allergies oculaires en période de COVID.**
Jean Luc FAUQUERT (Clermont-Ferrand)
- 18:02 **Actualités : Conjonctivites et DUPILUMAB : résultat de l'enquête prospective DUPI-ŒIL.**
Robin VASSEUR (Nantes)
- 18:10 **Actualités : Nouveautés thérapeutiques en allergie oculaire.**
Dominique BREMOND GIGNAC (Paris)
- 18:18 **Actualités : Efficacité de différentes ciclosporines dans la kératoconjonctivite vernale.**
Arnaud SAUER (Strasbourg)
- 18:30 **Fin.**

Conférence-débats

La douleur chronique en ophtalmologie

Modérateurs : Dr Christophe BAUDOUIN, Dr Bahram BODAGHI

- 14:00 **De la sécheresse oculaire à la douleur neuropathique.** Christophe BAUDOUIN
- 14:15 **Quand la douleur disparaît, un mauvais signe.** Marc LABETOULLE
- 14:30 **Douleurs chroniques, un impact majeur sur la qualité de vie.** Antoine LABBE
- 14:45 **Douleurs inflammatoires intraoculaires et orbitaires.** Bahram BODAGHI
- 15:00 **Indications de l'hypnose en Ophtalmologie.** Sophie BONNIN
- 15:15 **Discussion**
- 15:30 **Fin.**

Club de Travail, d'Etude et de Recherche en Echographie en Ophtalmologie (CTEREO)

Le normal, ses limites et ses variantes en échographie de l'œil et de l'orbite

Modérateur : Dr BERGES Olivier

- 17:30 **Emmétropie, vs amétropies, microphthalmie, nanophthalmie.** BERGES Olivier
- 17:36 **Discussion**
- 17:42 **Cornée.** DURON Loic
- 17:48 **Iris, corps ciliaire, AIC.** CAILLAUX Violaine
- 17:54 **Cristallin(s).** SELLAM Mickael
- 18:00 **Discussion**
- 18:06 **Vitré.** SATGER Dominique
- 18:12 **Rétine.** PEGOURIE Pierre
- 18:18 **Uvée, sclère.** FELDMAN Audrey
- 18:24 **Discussion**
- 18:30 **Papille et nerf optique.** LECLER Augustin
- 18:36 **Muscles oculo-moteurs.** LAFITTE François
- 18:42 **Glande lacrymale.** LAFITTE François, NAU Elisabeth
- 18:48 **Vaisseaux.** PURCELL Yvonne, KOSKAS Patricia
- 18:54 **Discussion**
- 19:00 **Fin.**

Club Cornée

Modérateur : Dr COCHENER Béatrice

Cornée agressée

- 15:45 **Toxicité cornéenne des thérapies par Anticorps-conjugués.** MARQUANT Kevin
- 15:50 **Des gouttes sur l'épithélium ?** TRONE Marie Caroline
- 15:55 **Une cornée qui n'a pas la frite.** MARTIN Gilles
- 16:00 **Application du Vicryl 10-0 en traumatologie cornéenne.** GARCIN Thibaud
- 16:05 **Déviation de trajectoire.** GONZALVEZ Matthieu

Cornée Greffée

- 16:10 **La Dmek dans tous ses états.** SAAD Alain
- 16:15 **Rebel DMEK grafts: Tips & Tricks.** VASANTHANANTHAN Keamela
- 16:20 **Une DMEK à oreilles.** MAJO François
- 16:25 **Upside down DMEK et COVID-19 : et si on retournait le greffon ?** WAUCQUIER Lydie

Cornée remodelée

- 16:30 **Encore un cratère ...** DOAN Serge
- 16:35 **Une KLAP à surprise.** COEURU Dimitri
- 16:40 **Quand le LASIK se complique...** SAUNIER Valentine
- 16:45 **DMP avancées et anneaux.** HAROUCH Merieme
- 16:50 **Suture d'hydrops guidé par OCT per opératoire.** MOUCHEL Romain

Cornée infectée

- 16:55 **C'est tombé du ciel.** DEVILLIERS, Antoine ROUSSEAU Marie-Juliette
- 17:00 **Endothélite virale : une indication de DMEK ?** GABISON Eric
- 17:05 **Penser aux mycobactéries atypiques.** MURAINÉ Marc
- 17:10 **Discussion.**

Communication orale

Cornée - Maladies de la surface oculaire

Modérateurs : Drs Marc MURAINÉ, Serge DOAN

- 14:00 **Marqueurs du stress oxydatifs et antioxydants dans le kératocône: une revue systématisée de la littérature et méta-analyses.** NAVEL V*, MALECAZE J, PEREIRA B (Clermont-Ferrand), BAKER JS (Blantyre, Royaume Uni), MALECAZE F (Toulouse, France), SAPIN V, CHIAMBARETTA F, DUTHEIL F (Clermont-Ferrand)
- 14:07 **Kératocône et aptitude au pilotage.** DELBARRE M*, CREPY P, FRIANG C, DE FARIA A, MARECHAL M, FROUSSART F (Clamart)
- 14:14 **Influence du donneur et des paramètres de conservation des greffons sur la densité cellulaire endothéliale après greffe de type DMEK pour dystrophie de Fuchs.** PEREIRA E*, TOUBEAU D, GUEUDRY J, MURAINÉ M (Rouen)
- 14:21 **Chirurgie de la cataracte après Descemet membrane endothelial keratoplasty (DMEK) : Incidence et influence de la densité cellulaire endothéliale.** KOCABA V*, VASILIAUSKAITĖ I, VASANTHANANTHAN K, NÍ DHUBHGHAILL S, HAM L, VAN DIJK K, OELLERICH S, MELLES G (Rotterdam, Pays-Bas)
- 14:28 **Intérêt des lentilles mini-sclérales remplies au sérum autologue dans les pathologies sévères de la surface oculaire.** ER-RACHIQ I*, JATIK B, A.MCHACHI A, BENHMIDOUNE L, A.CHAKIB A, R.RACHID R, ELBELHADJI M (Casablanca, Maroc)
- 14:35 **Discussion.**
- 08:42 **Impact de la pause de bouchons méatiques lacrymaux sur la hauteur du ménisque lacrymal à court et moyen terme dans la sécheresse oculaire quantitative.** DOAN S*, HALLALI G, GRUNBAUM S, GUINDOLET D, COCHEREAU I, GABISON E (Paris)
- 14:49 **Collyre au tacrolimus dans les kératoconjonctivites sèches inflammatoires sévères : premier retour d'expérience.** ROUSSEAU A* (Le Kremlin-Bicêtre), DE SAINT SAUVEUR G (Paris), BENICHOU J (Le Kremlin-Bicêtre), CHARLES-WEBER S (Paris), DA CUNHA PEREIRA E, BARREAU E, MGARRECH M, BEST AL (Le Kremlin-Bicêtre), DELMOTTE JB (Paris), LABETOULLE M (Le Kremlin-Bicêtre)
- 14:56 **Collyre au tacrolimus dans les pathologies inflammatoires réfractaires de la surface oculaire (hors sécheresse) : premier retour d'expérience.** DE SAINT SAUVEUR G*, DELMOTTE JB, CHARLES-WEBER S (Paris), DA CUNHA PEREIRA E, BENICHOU J, MGARRECH M (Le Kremlin-Bicêtre), HAY A (Nancy), LABETOULLE M, ROUSSEAU A (Le Kremlin-Bicêtre)
- 15:03 **Évaluation de la qualité de vie et de la satisfaction des patients vis-à-vis du traitement à l'aide d'une combinaison de cinq échelles visuelles analogiques et d'un graphique en radar : une étude pilote du Pentascore™.** LABETOULLE M*, BENICHOU J, M'NAFEK N (Le Kremlin-Bicêtre), GARNIER F, RABUT G, BEN HADJ SALAH W (Paris), DA CUNHA PEREIRA E (Le Kremlin-Bicêtre), LABBE A (Paris), ROUSSEAU A (Le Kremlin-Bicêtre), BAUDOUIN C (Paris)
- 15:10 **Discussion.**
- 15:20 **Fin.**

Controverses

Cataracte congénitale bilatérale : faut-il implanter d'emblée ou en différé ?

Modérateur : Dr Claude SPEEG-SCHATZ

- 15:45 **Pour** : Pascal DUREAU
- 15:55 **Contre** : Arnaud SAUER
- 16:05 **Discussion**
- 16:15 **Fin.**

Symposium franco-chilien

La Télémedecine et l'Intelligence Artificielle (IA) en Ophtalmologie : mythe ou réalité ?

Modérateurs : Dr Michel MEHECH et Dr Christophe ZECH

- 16:30 **La Télémedecine en ophtalmologie au Chili.** Michel MEHECH (Santiago Du Chili, Chili)
- 16:40 **Télémedecine et IA en ophtalmologie à portée de main.** Daniel ALARCON
- 16:50 **Les pour et les contre de la Télémedecine.** Jean-Claude THENOT (Santiago Du Chili, Chili)
- 17:00 **Téléformation des procédures médicales, l'avenir de l'enseignement en ophtalmologie.**
Julian VARAS (Santiago Du Chili, Chili)
- 17:10 **Ce que peut apporter l'IA pour la prise en charge de la rétinopathie diabétique.**
Pascale MASSIN
- 17:20 **IA en ophtalmologie.**
Béatrice COCHENER / Mathieu LAMARD
- 17:30 **Discussions.**
- 17:45 **Table ronde.** Béatrice COCHENER, Mathieu LAMARD, Pascale MASSIN, Joël UZZAN,
- 18:15 **Fin.**

SOCIETE de GENETIQUE OPHTALMOLOGIQUE FRANCOPHONE (SGOF)**Réunion de Printemps**

- 14:00 **Troubles oculomoteurs du petit enfant, démarche diagnostic et conduite à tenir.**
Sabine DEFOORT, Vasily SMIRNOV
- 14:15 **Nystagmus en cabinet libéral.** Dominique THOUVENIN
- 14:30 **Nystagmus, prise en charge thérapeutique.** Guylène LE MEUR
- 14:45 **Discussion.** Isabelle AUDO, Isabelle MEUNIER
- 15:00 Fin.

IHU FOReSIGHT**Œil, iatrogénie et menaces environnementales**

Modérateurs : Dr BAUDOUIN Christophe, Dr BODAGHI Bahram, Dr SAHEL José-Alain

- 15:15 **Introduction.**
SAHEL José-Alain
- 15:20 **Comment optimiser la protection de la surface oculaire face aux collyres ?**
BAUDOUIN Christophe
- 15:35 **Polluants environnementaux et allergie oculaire : comment soulager les patients ?**
DOAN Serge
- 15:50 **Nocivité oculaire de la lumière bleue : mécanismes d'action et mesures de prévention.**
PICAUD Serge
- 16:05 **Inflammations intraoculaires paradoxales après injections intravitréennes.**
BODAGHI Bahram
- 16:20 **Toxicité rétinienne des nouvelles classes thérapeutiques systémiques.**
PAQUES Michel
- 16:35 **Discussion**

Communication orale

Rétine Médicale – rétine chirurgicale

Modérateurs : Drs DELYFERT Marie-Noëlle, OFFRET Olivier

- 17:00 **Prix SFO de la Francophonie 2021 : La densité optique du pigment maculaire dans la population libanaise : valeurs normatives et corrélations.** Caline WAKED, Ralph GHORAYEB, Naji WAKED, Riad BEJJAN (Beyrouth, Liban)
- 17:07 **L'évolution de la macula bombée est liée à un allongement différentiel de l'oeil prédominant autour de la région péri-maculaire.** DORMEGNY L* (Strasbourg), LIU X (Suzhou Shi, Chine), PHILIPPAKIS E, TADAYONI R (Paris), BOCSKEI Z, BOURCIER T, SAUER A (Strasbourg), GAUDRIC A (Paris), SPEEG-SCHATZ C, GAUCHER D (Strasbourg)
- 17:14 **Prédiction des paramètres cardiovasculaires à l'aide d'algorithmes de machine learning supervisé basés sur la caractérisation de la vascularisation rétinienne par le logiciel Singapore "I" Vessel Assessment et l'OCT-angiographie.** ARNOULD L*, GUENANCIA C, ABDERRAHMANE B, GABRIELLE PH, BINQUET C, BRON AM (Dijon), JACQUIR S (Paris), CREUZOT-GARCHER C (Dijon)
- 17:21 **Photocoagulation sélective des macroanévrismes capillaires par laser focal navigué.** AMOROSO F*, PEDINIELLI A, COLANTUONO D, JUNG C, CAPUANO V, MIERE A, SOUIED E (Créteil)
- 17:28 **Evaluation à 5 ans d'Aflibercept en monothérapie dans la dégénérescence maculaire liée à l'âge néovasculaire : étude de vraie-vie.** TRAN THC*, JARRETT C, CHAABANE M, RUFIN V, GAYADINE-HARRICHAM Y (Lille)
- 17:35 **Choriorétinopathie séreuse centrale se présentant comme un syndrome d'effusion uvéale.** BONNIN S*, BOULANGER E, DELAHAYE-MAZA C, TADAYONI R, GAUDRIC A (Paris)
- 17:42 **Discussion.**
- 17:49 **Efficacité, tolérance et durabilité du faricimab dans l'Oedème Maculaire Diabétique (OMD) : Résultats à un an des études de phase 3 YOSEMITE et RHINE.** KOROBELNIK JF* (Bordeaux), CREUZOT-GARCHER C (Dijon), WILLIS J, HASKOVA Z (South San Francisco), SILVERMAN D, IVES J (Shire Park), BASU K (Dublin), LIN H (South San Francisco), LOEWENSTEIN A (Tel Aviv-yafo), PIERCE I (Liverpool), TADAYONI R (Paris) - FRANCE - ÉTATS-UNIS - ROYAUME UNI - IRLANDE – ISRAËL
- 17:56 **Classification de la Sévérité de l'Oedème Papillaire de Stase sur Rétinophotographies par Deep Learning.** VASSENEIX C* (Lyon), NAJJAR R, XU X, TANG Z, LOO JL, SINGHAL S, TOW S (Singapore, Singapour), MILEA L (Berkeley), WONG TY (Singapore), NEWMAN N, BIOUSSE V (Atlanta), MILEA D - FRANCE - SINGAPOUR - ÉTATS-UNIS
- 18:03 **Dystrophie rétinienne non syndromique liée aux mutations de CLN3.** SMIRNOV V* (Lille), NASSISI M, MÉJÉCASE C, CONDROYER C, ANTONIO A, ANDRIEU C (Paris), MEUNIER I (Montpellier), DEFOORT-DHELLEMMES S (Lille), MOHAND-SAID S, SAHEL JA, ZEITZ C, AUDO I (Paris)
- 18:10 **Recommandations pour la prise en charge de l'œdème maculaire diabétique avec des implants intravitréens de dexaméthasone : une étude nationale de consensus type Delphi.** KODJIKIAN L* (Lyon), BAILLIF S (Nice), COUTURIER A (Paris), CREUZOT-GARCHER C (Dijon), DELYFER MN (Bordeaux), MATONTI F (Marseille), WEBER M
- 18:17 **Analyse de l'activité de chirurgie vitréo-rétinienne en France en 2016 : impact sur les besoins en formation en chirurgie vitréo-rétinienne.** CHIQUET C*, TADJINE M, BOUISSE M (Grenoble), CREUZOT-GARCHER C (Dijon), FRANÇOIS P, DUFOURNET J, BOUSSAT B (Grenoble)
- 18:24 **Double inhibition de l'Ang-2 et du VEGF-A avec le faricimab dans l'œdème maculaire diabétique (OMD) : Conception des essais de phase 3.** RAZAVI S* (Tours), NGHIEM-BUFFET S (Paris), WILLIS J (San Francisco), HASKOVA Z (South San Francisco), SILVERMAN D, IVES J (Shire Park), BASU K (Dublin), LIN H (South San Francisco), LOEWENSTEIN A (Tel Aviv-yafo), PIERCE I (Liverpool), TADAYONI R (Paris), KOROBELNIK JF (Bordeaux) - FRANCE - ÉTATS-UNIS - ROYAUME UNI - IRLANDE – ISRAËL
- 18:31 **Discussion.**



ESPACER LES INJECTIONS JUSQU'À 16 SEMAINES EST DÉJÀ UNE RÉALITÉ DANS L'ÉTUDE ALTAIR*



DMLA : EYLEA® est indiqué en 1^{ère} intention dans le traitement chez l'adulte de la forme néovasculaire (humide) rétrofovéolaire de la dégénérescence maculaire liée à l'âge.^{1,2,3} Indication remboursée séc. soc. et agréée coll.



Méthodologie de l'étude ALTAIR¹ Résultats à 96 semaines disponibles

Objectifs de l'étude : ALTAIR était une étude multicentrique, randomisée en ouvert, d'une durée de 96 semaines, conduite chez 247 patients japonais atteints de la forme humide de la DMLA naïfs de traitement, conçue pour évaluer l'efficacité et la sécurité d'Eylea® administré selon un protocole « *Treat and Extend* » avec deux durées d'ajustement différentes des intervalles entre les injections (2 semaines et 4 semaines).

Descriptif et schéma de l'étude : Tous les patients ont reçu une dose mensuelle de 2 mg d'Eylea® pendant 3 mois suivie d'une injection après un intervalle étendu à 2 mois. À la semaine 16, les patients ont été randomisés selon un ratio 1:1 dans deux groupes de traitement : 1) Eylea® selon un protocole « *Treat and Extend* » avec des ajustements de 2 semaines et 2) Eylea® selon un protocole « *Treat and Extend* » avec des ajustements de 4 semaines. L'extension ou le raccourcissement de l'intervalle entre deux injections était décidé selon des critères visuels et/ou anatomiques définis dans le protocole avec un intervalle entre deux injections de 16 semaines maximum* pour les deux groupes.

Critère principal de l'étude : Variation moyenne de la MAVC entre l'inclusion et la semaine 52 (en lettre ETDRS).

Critères secondaires de l'étude : Proportion de patients avec une perte < 15 lettres ; Proportion de patients ayant gagné au moins 15 lettres de MAVC entre l'inclusion et la semaine 52 ; Variation de l'épaisseur centrale rétinienne de l'inclusion à la semaine 52 ; Proportion de patients sans fluide visible à l'OCT à la semaine 52 ; Tolérance.

* Des intervalles au-delà de quatre mois entre les injections n'ont pas été étudiés.

Médicament d'exception – Prescription en conformité avec la fiche d'information thérapeutique



EYLEA® 40 mg/ml,
solution injectable
en flacon



EYLEA® 40 mg/ml,
solution injectable en
seringue préremplie

Pour une information complète, vous pouvez consulter le Résumé des Caractéristiques du Produit en flashant ces QR Codes ou directement sur :

- la base de données publique des médicaments (<http://base-donnees-publique.medicaments.gouv.fr>)
- le site de Bayer (<http://www.bayer.fr>).

Conditions de prescription et de délivrance : Liste I. Médicament à prescription réservée aux spécialistes en ophtalmologie. Uniquement sur ordonnance. Remb. séc. Soc. 100%.

Pharmacovigilance / Information médicale (N° vert) : 0 800 87 54 54

ETDRS : Early Treatment Diabetic Retinopathy Study ; MAVC : Meilleure Acuité Visuelle Corrigée ; OCT : Tomographie par Cohérence Optique ; *Treat and Extend* : traiter et étendre.

1. RCP EYLEA®. 2. HAS. Avis de la CT EYLEA® du 03/04/2013. 3. HAS. Avis de la CT - Place dans la stratégie thérapeutique de LUCENTIS®, EYLEA® et de leurs comparateurs cliniquement pertinents dans la forme humide de la DMLA. 11/10/2017.

Communication orale

Neuro-ophtalmologie

Modérateurs : Drs Carl ARNDT, François AUDREN

- 15:50 **Lamination rétinienne dans la forme autosomique dominante du syndrome de Wolfram.** CONSTANT A*, MAUGET FAYSSÉ M, PHILIBERT M, VASSEUR V, VIGNAL C, SCEMAMA TIMSIT C, HAGE R (Paris)
- 15:57 **Déterminer les sources d'erreurs dans l'interprétation des Imageries par Résonance Magnétique cérébrales en neuro-ophtalmologie.** THEURIAU A*, SHOR N, TOUITOU V (Paris)
- 16:04 **Manifestations ophtalmologiques carencielles après chirurgie digestive et bariatrique.** ESCALE A*, SMIRNOV V, MARKS C, DEFOORT-DHELLEMMES S (Lille)
- 16:11 **Gliomes des voies optiques : étude monocentrique rétrospective portant sur 147 cas.** PIAnton N* (Lyon), GRILL J (Villejuif), DOZ F (Saint-Cloud), BODDAERT N (Paris), BURILLON C (Lyon), BREMOND GIGNAC D, ROBERT M (Paris) – France
- 16:18 **Discussion.**
- 16:25 **Dépistage des troubles visuels à l'âge scolaire : Les données du projet pilote PlanVue®.** GEORGIN D* (Paris), JONQUA F (Boulogne-Billancourt), MAKOWIECKA K (Puteaux), WHEELER S, BAUDOUIN C, BREMOND GIGNAC D, LABBE A (Paris)
- 16:32 **Caractéristiques des Glaucomes de l'enfant dans le syndrome de Sturge-Weber-Krabbe. Revue de 54 cas.** DEVO N* (Limoges), ROBERT M (Paris), ROBERT PY (Limoges), BREMOND GIGNAC D (Paris)
- 16:39 **Caractéristiques en imagerie multimodale des pseudo-œdèmes papillaires chez l'enfant.** VIENNE-JUMEAU A*, BREMOND GIGNAC D, ROBERT M (Paris)
- 16:46 **Strabocheck® : Étude de de la reproductibilité et concordance de la mesure angulaire strabique par le logiciel Strabocheck®. Étude de la concordance entre les valeurs angulaires de la déviométrie aux prismes et la mesure Strabocheck® pour les ésootropies.** LE BRETON G*, COURET C, LEBRANCHU P (Nantes)
- 16:53 **Discussion.**
- 17:00 **Fin.**

17:15-18:00

Cours d'enseignement chirurgical en vidéo

Prise en charge des trous maculaires.

Dr DELYFER Marie-Noelle

Association des responsables de centres d'ophtalmologie (ARCEN)

Intérêt d'un Chef de Centre en Ophtalmologie. Missions d'un Chef de Centre / Appui de l'ARCEN

14:00	Intérêt d'un Chef de Centre en Ophtalmologie. Mme Nathalie PRIMAS -Saint-Nazaire (44)
14:12	Intérêt d'un Chef de Centre en Ophtalmologie. Mme Marion MARTIN -Le Port Marly (78)
14:24	Intérêt d'un Chef de Centre en Ophtalmologie. Mme Débora LYLON -Lille (59)
14:36	Intérêt d'un Chef de Centre en Ophtalmologie. Mme Joanna CAVAZZA -Montpellier (34)
11:44	Intérêt d'un Chef de Centre en Ophtalmologie. Mme Corinne MASELLA -Grenoble (38)
15:00	Fin.

Association N.O.S.O*

Démarche qualité et certification ISO 9001 en cabine d'ophtalmologie

Modérateur : Dr QUENTEL Gabriel

18:10	Introduction : la qualité en cabinet d'ophtalmologie. QUIETE Ilena
18:15	Certification du cabinet d'ophtalmologie : pourquoi et comment ? QUIETE Ilena
18:30	La démarche qualité de l'Association N.O.S.O. QUENTEL Gabriel
18:35	L'offre de service de N.O.S.O. QUENTEL Gabriel
18:40	Témoignages de cabinets certifiés ISO 9001. COLLIGNON Anne
18:43	2ème témoignage. VIEUSSE Sabrina
18:45	Questions / réponses. QUIETE Ilena, QUENTEL Gabriel, DI ROCCO Pierre, HOFFART Louis, PAGOT Roland, COLLIGNON Anne, VIEUSSE Sabrina
19:00	Fin.



COMMUNICATIONS AFFICHEES (E-posters)

Thèmes	N° de communication
Chirurgie réfractive	1000-1007
Cornée	1008-1067
COVID-19	1069-1080
Cristallin - Cataracte	1081-1098
Glaucome	1099-1122
Imagerie	1123-1163
Maladies de la surface oculaire	1164-1175
Maladies infectieuses	1176-1207
Myopie	1208-1211
Neuro-ophtalmologie	1212-1261
Oculoplastie	1262-1277
Ophtalmologie pédiatrique	1278-1349
Pratiques professionnelles - Epidémiologie	1350-1353
Rétine chirurgicale	1354-1415
Rétine médicale	1416-1473
Rétinopathie diabétique	1474-1484
Traumatologie	1485-1495
Tumeurs	1496-1540
Uvéite	1541-1565

Chirurgie réfractive

- 1000 **Chirurgie réfractive dans les Armées : Intérêt professionnel et opérationnel pour les personnels militaires.**
EL CHEHAB H* (Toulon), AGARD E, PINGUET M, LEVRON A (Lyon), BONNEL S, VALERO B, QUINIQU PY (Toulon), DOT C (Lyon)
- 1001 **Chirurgie de la presbytie chez le sujet myope presbyte utilisant la plateforme Technolas 217P et l'algorithme SUPRACOR : efficacité, sécurité et satisfaction des patients.**
ADAM T*, DELBARRE M, BERGUIGA M, MARECHAL M, FROUSSART F (Clamart)
- 1002 **Facteurs pronostiques des anneaux intracornéens dans le kératocône : profil du patient bon répondeur et probabilité de succès.**
DAMBRICOURT L*, HO WANG YIN G, DAVID T, DENIS D (Marseille)
- 1003 **Evaluation des différentes méthodes de calcul chez des patients opérés de la cataracte après chirurgie réfractive.**
MEAL A*, COCHENER B (Brest)
- 1004 **Syndrome d'Urrets-Zavalía après l'implantation d'une lentille phaqué pré cristallinienne.**
FRAENKEL D*, HAMON L, WEINSTEIN I, SEITZ B, DAAS, L (Homburg, Allemagne)
- 1005 **A propos d'un cas d'ectasie cornéenne post-PKR (PhotoKératectomie Réfractive) traitée par implantation d'anneaux intra-cornéens.**
MORANGE G*, LEGOUT P, SAUNIER V, BENTATA R, SCHWEITZER C, TOUBOUL D (Bordeaux)
- 1006 **Implants EDOF à phase continue en « mix-match » complémentaire.**
CAILLET E*, BENYOUSSEF AA, COCHENER B (Brest)
- 1007 **Utilisation combinée du cross linking et des anneaux intra cornéens comme traitement de l'ectasie post Lasik.**
ANDRES T*, TOUBOUL D, LEGOUT P (Bordeaux), HANNAPPE MA (Dijon)

Cornée

- 1008 **Neurotisation cornéenne par greffe de nerf sural : une chirurgie pluridisciplinaire.**
MOUCHEL R*, GEBERT L, HENRY G, DREVON A, BURILLON C (Lyon)
- 1009 **Profil de l'ulcère de Mooren chez le mélanoderme sénégalais.**
NDIAYE SOW MN*, WADE B, DIEDHIOU F, SECK SM, ADJIBADÉ O, DIAKHATÉ M, GUEYE NN (Dakar, Sénégal)
- 1010 **Perte endothéliale en phacoémulsification : Divide and conquer versus tilt and tumble. Etude prospective comparative à propos de 66 cas.**
BOUSLAMTI A*, TAZI H, ER-RADI A, HJIRA FE, AKANNOUR Y, ELAKHDARI M, SERGHINI L, ABDALLAH E, BERRAHO HAMANI A (Rabat, Maroc)
- 1011 **Facteurs de risque d'œdème maculaire cystoïde après greffe lamellaire endothéliale.**
HUYNH O*, GUINDOLET D, MARTIN G, DISEGNI H, COCHEREAU I, GABISON E (Paris)
- 1012 **Les répercussions des iridocyclites sur l'endothélium cornéen : à propos de 14 cas.**
MRAD K*, LIDYA I, ROBBANA L, AMHOUD K, SERGHINI L, ABDALLAH E, BERRAHO HA (Rabat, Maroc)
- 1013 **Les opacités de cornée chez l'enfant : étiologies et challenge thérapeutique**
DARFAOUI Z*, TAOUTI H, CHAQRAOUI M, BELGHMAIDI S, HAJJI I, MOUTAOUAKIL A (Marrakech, Maroc)
- 1014 **Tomographie en cohérence optique-angiographie dans l'évaluation des brûlures oculaires : Quel intérêt ?**
BENMLIH C*, KETTANI S, OMARI BETAHI M, HANGUIR H, BENJBARA O, BENNIS A, CHRAÏBI F, ABDELLAOUI M, BENATIYA I (Fès, Maroc)
- 1015 **La tomographie par cohérence optique du segment antérieur dans la surveillance des perforations cornéennes traitées par la greffe de patch de tenon : quel intérêt ?**
MOUJAB M*, MERIMI O, SAIDI H, BOUZIANE S, FILALISADOUK M, BENNIS A, CHRAÏBI F, BENNIS A, BENATIYA I (Fès, Maroc)
- 1016 **Dellen Scléral : complication précoce de la chirurgie du ptérygion et revue de la littérature.**
FILALI Z*, BOUI H, ZERROUK R, ELASRI F, MOUZARI Y, KARIM R, OUBAAZ A (Rabat, Maroc)
- 1017 **Ulcère de Mooren bilatéral chez une patiente HIV positif à propos d'un cas.**
EDDAOUI HA*, BENNANI Y, OUDRHIRI Y, BENCHERIF S, BENAMAR S, REGRAGUI A, BENCHEKROUN N, BENHARBIT M, BELMEKKI M (Rabat, Maroc)
- 1018 **Dystrophie rétinienne et cornée verticillée à début tardif chez une patiente atteinte de mucopolysaccharidose de type IV.**
SODI A*, ALONZO L, BARGIACCHI S, MURRO V, MUCCILO DP, GIORGIO D, GIANANTI F, DRAGOTTO F (Firenze, Italie)
- 1020 **Le kératoglobe aigu : à propos de deux cas.**
BENAMAR S*, BENNANI Y, OUDRHIRI Y, EDDAOUI HA, BENCHERIF S, REGRAGUI A, BENHARBIT M, BENCHEKROUN N, BELMEKKI M (Rabat, Maroc)
- 1021 **Suivi rétrospectif à 10 ans d'une cohorte de 25 patients adaptés en orthokératologie.**
PASQUESOONE T*, SOPHIE B, ROUSSEL C (Amiens), EL AMALI S (Salouël), JANY B (Amiens)
- 1022 **Intérêt des verres scléaux dans la kératopathie induite par Belantamab chez les patients atteints de myélome multiple : à propos d'un cas.**
ROMANN J*, GOMART G, PERRITAZ S, GAUCHER D, SAUER A, SPEEG-SCHATZ C, BOURCIER T, BALLONZOLI L (Strasbourg)
- 1023 **Recherche des caractéristiques de dystrophie cornéenne chez des patients présentant une épithéliopathie de type Map-dot-**
BOUCENNA W* (Amiens), VALLEIX S, BOURGES JL (Paris)

- 1024 **Facteurs prédictifs d'échec ou de succès de greffe d'UT-DSA EK préparées en banque multi-tissus.**
BODÉNÈS F*, ORIGNAC I, BAUD'HUIN M, VABRES B, EUDE Y (Nantes)
- 1025 **Kératite interstitielle révélant un syndrome de Cogan : à propos d'un cas.**
HALLAJI K*, SAADOUNI C, MOURSLI Y, A. MCHACHI A, BENHMIDOUNE L, RACHID R, A.CHAKIB A, ELBELHADJI M (Casablanca, Maroc)
- 1026 **Aspect en tomographie en cohérence optique du segment antérieur d'une dystrophie granulaire de type Groenouw 1 traitée par kératoplastie lamellaire antérieure.**
MAHJOUB H*, SELLEM I, AMRI M, MAHJOUB A, BEN ABDESSEM N, BACHRAOUI C, SAKI F, GHORBEL M, KNANI L, KRIFA F (Sousse, Tunisie)
- 1027 **Opacités cornéennes bilatérales secondaires à une chimio-immunothérapie associant Trastuzumab, Pertuzumab et Capecitabine.**
IFRAH T* (Angers), LERUEZ S (Trélazé), HEMADE A (Angers)
- 1028 **Perforations cornéennes non traumatiques : aspects cliniques, étiologiques et thérapeutiques à propos de 37 cas.**
EL ALAMI F*, CHIKHAOUI S, MOURSLI Y, MCHACHI A, BENHMIDOUNE L, CHAKIB A, RACHID R, ELBELHADJI M (Casablanca, Maroc)
- 1029 **La kératoplastie thérapeutique : à propos de 24 cas.**
BENNANI Y*, BENAMAR S, OUDRHIRI Y, EDDAOUI HA, BENCHERIF S, REGRAGUI A, BENHARBIT M, BENCHEKROUN N, BELMEKKI M (Rabat, Maroc)
- 1030 **Extrusion d'un implant de chambre postérieure chez un patient avec fonte spontanée de greffon cornéen.**
ERRERA C*, GOMART G, LINDNER V, BALLONZOLI L, GAUCHER D, SAUER A, SPEEG-SCHATZ C, BOURCIER T (Strasbourg)
- 1031 **Analyse de survie du greffon cornéen chez l'enfant : à propos de 37 cas opérés.**
REBAI W*, SOUISSI L, ERRAIS K, BRAHAM-ZHIOUA I, CHAIEB A, BENMRAD S, BOUKARI M, ZHIOUA R (Tunis, Tunisie)
- 1032 **Résultats de la kératoplastie dans les mucopolysaccharidoses: étude rétrospective de 40 yeux**
BOUZID N*, MOUCHEL R (Lyon), GUFFON N (Bron), BURILLON C (Lyon)
- 1033 **Prise en charge précoce du rejet de greffe de cornée à propos de 10 cas.**
ELONGO TJ*, ALLALI B, L. KORA X, ALAOUI I H, MTALAI N, BEL'HANTIER LS, LOUBNA E, EL KETTANI A (Casablanca, Maroc)
- 1034 **Impact de la COVID 19 sur l'activité de greffes et de prélèvements de cornée au CHU de Rouen.**
RENARD R*, MURAIN M, TOUBEAU, D (Rouen)
- 1035 **Impact du diamètre du greffon cornéen sur la relation entre la tomographie stérile du donneur dans la banque de cornée et la tomographie du greffon après kératoplastie transfixiante.**
QUINTIN A*, HAMON L, MÄURER S, LANGENBUCHER A, SEITZ B (Homburg, Allemagne)
- 1036 **Oedème maculaire après Descemet membrane endothelial keratoplasty : épidémiologie et intérêt du contrôle systématique par tomographie en cohérence optique lors du suivi.**
MERCIER J*, MOUCHEL R, BURILLON C (Lyon)
- 1037 **Peripheral ulcerative keratitis » bilatérale associée à un pyoderma gangrenosum.**
LAMLOUM H* (Ariana), BRAHAM-ZHIOUA I, JEMAA I (Tunis), RIAHI S (Marsa), ERRAIS K, BOUKARI M, ZHIOUA R (Tunis, Tunisie)
- 1038 **Prise en charge d'une projection oculaire de sève d'Euphorbia royleana.**
MOUINGA ABAYI DA*, MBA AKI T, ASSOUMOU PA, BRAHIME F, MVE MENGOME E (Libreville, Gabon)
- 1039 **Kératite ulcéreuse périphérique compliquant une polyarthrite rhumatoïde.**
KAHLOUN KORBA R*, SAYADI J, KALLEL Z, MEKNI M, RAYHANE H, CHOURA R, MALEK I, ZGHAL I, NACEF L (Tunis, Tunisie)
- 1040 **Abcès cornéen sur lentille de contact : profil microbiologiques et facteurs pronostics.**
TURKI EL FEKIH O*, ZGOLLI H, MABROUK S, TOUMI A, IMENE Z, NACEF L (Tunis, Tunisie)
- 1042 **Kératites infectieuses sévères : Profil microbiologique, facteurs de risques et pronostics d'une population de 209 cas d'un centre hospitalo-universitaire spécialisé en pathologies cornéennes.**
DREVON A*, MOUCHEL R, BURILLON C (Lyon)
- 1044 **Purpureocillium lilacinum : Présentation d'un cas atypique de kératite fongique chez une patiente immunocompétente.**
HAMON L*, EL HALABI M, FLOCKERZI F, SEITZ B, DAAS, L (Homburg/Saar, Allemagne)
- 1045 **Kératites infectieuses graves : pronostic fonctionnel et anatomique.**
GOBERT B*, LAVIGNE A, MURAIN M, GUEUDRY, J (Rouen)
- 1046 **Syndrome sec secondaire à une kératite infectieuse : étude prospective à propos de 63 cas consécutifs.**
EHRET M*, SAUER A, SPEEG-SCHATZ C, BOURCIER T (Strasbourg)
- 1047 **Kératites herpétiques récidivantes : A propos de 35 cas.**
BOUZIANE S*, AYADI S, HIDAN Y, MCHACHI A, BENHMIDOUNE L, RACHID R, ELBELHADJI M (Casablanca, Maroc)
- 1048 **Epidémiologie et issue des kératites à Moraxella.**
HOARAU G*, MERABET L, BRIGNOLE-BAUDOUIN F, MIZRAHI A, BORDERIE V, BOUHERAOUA N (Paris)
- 1049 **Ulcération cornéenne après utilisation d'anti-inflammatoire non stéroïdien topique post chirurgie de cataracte : à propos d'un cas.**
MEHAL S*, LABALETTE P (Lille)
- 1050 **Kératite à Chlamydia Trachomatis de l'adulte : nouvelle forme clinique, à propos d'un cas.**
MIFSUD L*, GOMART G, BALLONZOLI L, GAUCHER D, SPEEG-SCHATZ C, SAUER A, BOURCIER T (Strasbourg)
- 1051 **Sclérocornooplastie centrale "à chaud" chez un cas de kératite fongique superinfectée sur base de kératite herpétique récurrente.**
SABAU A*, DAAS, L, SUFFO S, SEITZ B (Homburg, Allemagne)
- 1052 **Diagnostic virologique des atteintes oculaires herpétiques sur prélèvement lacrymal : une technique simple et non invasive.**
FAURE-JACOT P* (Le Kremlin-Bicêtre), LIMAM L (Villejuif), DE SAINT-SAUVEUR G, DA CUNHA PEREIRA E, BEST AL, BENICHOU J, REMONGIN PE (Le Kremlin-Bicêtre), VAULOUP-FELLOUS C (Villejuif), EID L, LABETOULLE M, ROUSSEAU A (Le Kremlin-Bicêtre)

- 1053 **Apport de l'OCT du segment antérieur dans la prise en charge des abcès cornéens.**
RHIMI F* (Marsa), ZAHAF A (Tunis), ABDELHEDI M (Marsa), LAJMI H, HMAIED W (Tunis, Tunisie)
- 1054 **Les différentes expressions cliniques des kératites d'exposition : expérience de services d'ophtalmologie, hôpital 20 Aout - CHU IBN ROCHD.**
BAHARI FZ*, EL HACHIMI S, SAMLALI F, MCHACHI A, BENHMIDOUNE L, A.CHAKIB A, R.RACHID R, M.ELBELHADJI M (Casablanca, Maroc)
- 1055 **Kératite ambiennne chez le nourrisson : à propos d'un cas atypique.**
HASSINA S*, CHABBAR I, TLEMCANI Y, HASNAOUI I, BARDI C, ROBBANA L, KRICHENE MA, SERGHINI L, ABDALLAH E, BERRAHO HA (Rabat, Maroc)
- 1056 **Prise en charge des abcès graves de cornée d'origine bactérienne confirmée (a propos de 59 cas).**
OUBAAZ B*, KRICHENE MA, SERGHINI L, OUAZZANI B, ABDALLAH E, BERRAHO HAMANI A (Rabat, Maroc)
- 1057 **Patch cornéen autologue sur ulcère cornéen pré-perforatif : à propos d'un cas.**
ALAOUI I H*, ALLALI B, L. KORA X, ELONGO TJ, BEL'HANTIER LS, MTALAI N, EL MAALOU M, EL KETTANI A (Casablanca, Maroc)
- 1058 **Prise en charge des abcès graves de cornée d'origine bactérienne confirmée (a propos de 59 cas).**
OUBAAZ A* (Rabat, Maroc)
- 1060 **Corrélation clinico-microbiologique dans les abcès graves de la cornée.**
ERRAIS K*, GUETIF E, BRAHAM-ZHIOUA I, KAOUEL H, BOUZZAOUI O, BOUKARI M, ZHIOUA R (Tunis, Tunisie)
- 1061 **Effet du cross-linking trans-épithélial avec lunettes d'oxygène sur différents paramètres cliniques, topographiques, tomographiques, biomécaniques et comportementaux : une série de 10 cas.**
LEGOUT P*, TOUBOUL D, MORANGE G, SAUNIER V (Bordeaux)
- 1062 **Stabilité à long terme des trépanations mécaniques et femtosecondes des kératoplasties dans le kératocône.**
EGRI S*, BOURGES JL (Paris), YESILIRMAK N (Ankara, Turquie)
- 1063 **Défaillance secondaire aiguë du greffon due à un hydrops cornéen.**
MAAMRI A*, HAMON L, DAAS, L, SEITZ B (Homburg, Allemagne)
- 1064 **Qualité de vie des patients atteints de kératocône et influence du type de correction optique.**
SINGLAS M*, KOCHBATI E, CHANTELOUP A, EL AMALI S, PROMELLE V, JANY B, BOUCENNA W (Amiens)
- 1065 **Place du crosslinking du collagène cornéen dans la prise en charge du kératocône : à propos de 69 cas.**
BEL'HANTIER LS*, ALLALI B, L. KORA X, ALAOUI I H, MTALAI N, ELONGO TJ, EL MAALOU M, EL KETTANI A (Casablanca, Maroc)
- 1066 **Etude de l'évolution en OCT-topographie des différents paramètres cornéens dans le kératocône évolutif.**
DABE N*, SAUNIER V, TOUBOUL D (Bordeaux)
- 1067 **Kératoplastie lamellaire profonde après hydrops sur kératocône : intérêt de la suture pré-descemetique au stade aigu.**
LE ROUX P* (Bruxelles, Belgique), TOUBEAU, D, BOUTILLIER G, GUEUDRY, J, MURAIN M (ROUEN)

COVID-19

- 1069 **Manifestations ophtalmologiques chez les patients déclarés guéris d'une infection à coronavirus (SARS-COV-2) à Yaoundé – Cameroun.**
EPEE E*, NOMO A (Yaoundé, Cameroun), DOMNGANG C (Bangangté, Cameroun), ABOUBAKAR H (Douala, Cameroun), YAP B (Bangangté, Cameroun), KOKI G, WOKDEN J, ONANA P, MBIA D, EBANA MC, BELLA AL (Yaoundé, Cameroun)
- 1070 **Kératoconjonctivite à COVID-19.**
N'DOHI-RENAUT R*, GLOUNDET Q (Abidjan, Côte d'Ivoire)
- 1071 **Occlusion de l'artère ophtalmique et accident vasculaire cérébral chez un patient atteint par la COVID-19.**
RACHED SS*, OUKEDANE W, IDDER A (Oran, Algérie)
- 1072 **Paralysie du VI isolée associée à une infection par COVID 19 : A propos de 2 cas.**
LETAIEF I*, BOUKARI M, BOUBAKER C, BRAHAM-ZHIOUA I, JOUINI S, SATOURI A, BOUSSEN I, ZHIOUA R (Tunis, Tunisie)
- 1073 **La stratégie organisationnelle d'un service d'ophtalmologie face au covid-19 : expérience du CHU Mohamed VI Marrakech.**
BELGHMAIDI S*, DARFAOUI Z, HAJJI I, MOUTAOUAKIL A (Marrakech, Maroc)
- 1074 **Faisabilité et efficacité de la téléconsultation pour le suivi ophtalmologique hospitalier au cours de la pandémie lié à la COVID 19.**
CHETRIT M*, ARIELLE B, BONNIN S, KRIVOSIC V, PHILIPPAKIS E, ERGINAY, A, TADAYONI R, COUTURIER A (Paris)
- 1075 **Profil épidémiologique de l'activité des urgences ophtalmologiques de l'Hôpital des spécialités Rabat au cours du confinement lors du COVID-19.**
HNICH H*, KARMOUN S, ABDALLAH E, BERRAHO HAMANI A (Rabat, Maroc)
- 1076 **Etude SOCCo (Soins Oculaires et risque de Contamination au virus COvid 19). Une étude prospective multicentrique sur le risque de contamination des patients au décours de soins oculaires.**
LE ROUIC JF*, BARRUCAND A, BADAT I, LEROY B, BECQUET F (Nantes)
- 1077 **Facteurs prédictifs du respect du protocole thérapeutique pendant le confinement lié à l'épidémie à la Covid-19 chez les patients bénéficiant d'injection intra-vitréenne de dexaméthasone**
GERMANESE C*, BAUDIN, F, HURAND V (Dijon), KODJIKIAN L (Lyon), GABRIELLE PH, BRON AM, CREUZOT-GARCHER C (Dijon), DEVIN F

(Marseille), MASSIN P (Paris)

- 1078 **Séquelles d'infection à la COVID-19 et maculopathie au Poppers.**
ROQUAN COURT T*, COOREN A, ROULAND JF (Lille)
- 1079 **L'épithéliopathie en plaque à l'ère du Covid-19.**
CHERABLI A* (Alger), CHERABLI A (Blida, Algérie)
- 1080 **Décollement choroïdien et Coronavirus.**
EL OUALI L* (Casablanca, Maroc)

Cristallin Cataracte

- 1081 **Syndrome de toxicité du segment antérieur : A propos de 10 cas.**
ZERROUK R*, REDA K, OUBAAZ A (Rabat, Maroc)
- 1082 **Comparaison de 2 biomètres optiques avec la technologie OCT SWEPT Source : IOLMaster 700 and Anterior.**
AGARD E*, DOUMA I, LEVRON A, BILLANT J, REMIGNON CH, SEJOURNET L, BRUNET O, DOT C (Lyon)
- 1083 **Analyse de l'astigmatisme cornéen induit chirurgicalement (SIA) antérieur, total et postérieur après chirurgie de cataracte avec un biomètre SS-OCT.**
LEVRON A*, AGARD E (Lyon), EL-CHEHAB H (Lyon, États-Unis), DOUMA I, REMIGNON CH, BRUNET O, SEJOURNET L, DOT C (Lyon)
- 1084 **Puissance moyenne de l'implant intra oculaire mono focale de chambre postérieure chez le mélanoderme camerounais au cours de la chirurgie de la cataracte.**
DJOUGNE TAKAM K*, KOKI G, NANFACK C, NOMO A, BELLA AL (Yaoundé, Cameroun)
- 1085 **Brûlure cornéenne per-opératoire lors d'une chirurgie de cataracte.**
DEKEYSER J*, MAHJOUB A, QUINTYN JC, FAURE C (Caen)
- 1086 **Syndrome toxique du segment antérieur : conduite pratique face à une série de cas.**
GRATIOT C*, MARECHAL M, FRIANG C, DE FARIA A, ADAM T, BOUVET M, BAILLY A, DELBARRE M, FROUSSART F (Clamart)
- 1087 **Les caractéristiques cliniques et biométriques des cataractes congénitales : à propos d'une étude rétrospective de 185 yeux.**
EL BELIDI H*, SEFRIQUI M, BOUTIMZINE N, CHERKAOUI O (Rabat, Maroc)
- 1088 **Une migration atypique d'un implant de dexaméthasone : sandwich entre un implant cristallinien 3 pièces et une capsule postérieure intacte.**
YOUSSEF D*, GAIN P, THURET G, GARCIN T (Saint-Étienne)
- 1089 **Cataracte nigra : A propos d'un cas.**
H'MEIMETT Z*, TAOURI N, MADBOUHI K, BOUALILA L, BOUTIMZINE N, CHERKAOUI O (Rabat, Maroc)
- 1090 **Evaluation d'un implant à fixation sclérale sans suture.**
GUICHAOUA C*, CORRE J, L'HELGOUALC'H G, COCHENER B (Brest)
- 1091 **Précision réfractive d'une nouvelle formule biométrique PEARL-DGS sur 360 yeux opérés de la cataracte.**
LACHAUX M* (Dijon), GUILLAUME D (Paris), BRON AM, CREUZOT-GARCHER C, ARNOULD L (Dijon)
- 1092 **Changement d'implant intra-oculaire pour opacification du matériel implanté.**
LE QUOY O* (Paris)
- 1093 **Influence du design et du matériau pour une large série d'implants MICS sur le taux de laser Nd:Yag et le capsulophimosis : résultats à 10 ans.**
LESIEUR G*, DUPEYRE P (Albi)
- 1094 **L'effet de l'anesthésie rétrobulbaire pour la phacoémulsification sur l'épaisseur de la couche des fibres nerveuses.**
HALLEB M*, GOUIDER D, SAIDANE R, CHOURA R, MAALEJ A, KHALLOULI A (Tunis, Tunisie)
- 1095 **Conséquences pressionnelles et chorio-rétiniennes du syndrome toxique du segment antérieur.**
MARÉCHAL M* (Clamart), BILLANT J (Lyon), DELBARRE M, FRIANG C, DE FARIA A, GRATIOT C, BAILLY A (Clamart), DOT C (Lyon), FROUSSART F (Clamart)
- 1096 **Prise en charge d'une mydriase post opératoire par anneaux d'aniridie.**
MANÉ-TAUTY V*, RIBAUTE E (Quimper)
- 1097 **Luxation bilatérale du cristallin : et si c'était une pseudo-exfoliation capsulaire ?**
WAE GELL A*, GOMART G, BALLONZOLI L, GAUCHER D, SAUER A, SPEEG-SCHATZ C, BOURCIER T (Strasbourg)
- 1098 **Particularités de prise en charge chirurgicale des cataractes post uvéitiques au cours de la maladie de Behçet : à propos de 15 cas.**
ELAKHDARI M*, ER-RADI A, BOUSLAMTI A, HMADOU K, SERGHINI L, BOULANOUAR A, BERRAHO HA (Rabat, Maroc)

Glaucome

- 1099 **Les résultats de la prise en charge thérapeutique du glaucome siliconique.**
BOUZIRI M*, LAJMI H (Tunis), MOUSSA M (Marsa), BEN ACHOUR B, HMAIED W (Tunis, Tunisie)
- 1100 **Association de la structure, vascularisation, fonction dans le glaucome primitif à angle ouvert.**
MAHJOUB A*, KHAYRALLAH O, BEN ABDESSLEM N, BENMRAD S (Sousse), DLENSI A (Sfax), IBRAHIM Z (Tunis), MAHJOUB A, KRIFA F (Sousse, Tunisie)
- 1101 **Efficacité et de sécurité des ultrasons focalisés de haute intensité dans le traitement chirurgical des glaucomes agoniques**
KECIK M*, KOUDSIE S, KALISKY C, LE-QUILLIEC E, KOROBELNIK JF, SCHWEITZER C (Bordeaux)
- 1102 **Délai d'efficacité du latanoprost 0,005% et du catéolol LP 2% chez les mélanodermes camerounais à l'Hôpital Gynéco-Obstétrique et Pédiatrique de Yaoundé.**
NOMO AF*, SOKING K, NANFACK C, BILONG Y, KOKI G, OMBWA EA, BELLA AL (Yaoundé, Cameroun)
- 1103 **Glaucome à cellules fantômes : à propos d'un cas.**
BIELEFELD V*, DEBORD C, WUILLEME S, DUCLOYER JB (Nantes)
- 1104 **L'OCT Angiographie dans le glaucome : une étude cas-témoin.**
MIGUEL A*, SILVA B, LEGEI J, HADDAD M (Saint-Martin-Des-Champs), NOMURA T (Tokyo, Japon), QUINTYN JC (Caen)
- 1105 **Facteurs de risque de survenue du glaucome néovasculaire dans l'occlusion veineuse centrale rétinienne : à propos de 76 cas.**
EL KAISOUMI L*, MRINI B (Rabat), ZAHY M (Mulhouse), MADBOUHI K (Rabat), KLINGER V, NASICA X (Mulhouse), CHERKAOUI O (Rabat, Maroc)
- 1106 **Occlusion de veine centrale de la rétine et port de lunettes de natation.**
CATANESE S*, BIGOTEAU M, LALA E, KHANNA R, PISELLA PJ (Tours)
- 1108 **Plastie des procès ciliaires par ultrasons hautes fréquences : Résultats à 1 an d'un traitement 8 secteurs.**
JARRETT C*, ROULAND JF, ROQUAN COURT T (Lille)
- 1109 **Glaucome siliconique par obstruction du canal de Schlemm par les émulsions.**
GRISSA A*, ZGOLLI H, GRISSA A, MABROUK S, FEKIH O, NACEF L (Tunis, Tunisie)
- 1111 **Un syndrome d'iris plateau like secondaire à des kystes iridociliaires.**
AZELI WS* (Coulommiers), DJEFFAL A (Meaux), STOULBO E (Coulommiers)
- 1112 **Glaucome et plongée en apnée, une association encore peu connue, à propos d'un cas.**
CONSTANTINESCU MC*, SAGNARD M, VALERO B, BONNEL S, QUINIQU PY (Toulon), EL-CHEHAB H (Lyon, États-Unis)
- 1113 **Place du MTLT dans le traitement du glaucome résistant aux traitements médicaux.**
ZRIKEM K*, ISSIAKA BOUKARI M, AIT ELHAJ J, BENHMIDOUNE L, MCHACHI A, RACHID R, ELBELHADJI M (Casablanca, Maroc)
- 1114 **Hypertonie oculaire et Syndrome d'Axenfeld-Rieger : à propos d'un cas.**
HAMDANI H*, HANAFI I, BAMOUSSI A, EL MAALOUM L, ALLALI B, EL KETTANI A (Casablanca, Maroc)
- 1115 **Suivi des hypotonies après chirurgie du glaucome à propos de 106 cas : étude rétrospective.**
BRESSON-DUMONT H*, BARRUCAND A, FOUCHER J, SANTIAGO PY, PETRESCU M, ZAMOSTEANU A, DIACONESCU A, ZANLONGHI X (Nantes)
- 1116 **La corrélation entre le score OSDI et les altérations de la surface oculaire chez les glaucomateux sous collyres anti glaucomateux**
REKIK R*, LAJMI H (Tunis), RHIMI F, KHARRAT M (Marsa), HMAIED W (Tunis, Tunisie)
- 1117 **L'endophtalmie bactérienne, une complication rare de la trabéculéctomie.**
BEN SAID A*, SAYADI J, RAYHANE H, MEKNI M, CHOURA R, SMAOUI S, ZGHAL I, MALEK I, NACEF L (Tunis, Tunisie)
- 1118 **Pression intraoculaire et anti-vascular endothelial growth factor dans le traitement des maladies rétinienne en pratique clinique courante : données du registre Fight Retinal Blindness !**
GABRIELLE PH* (Dijon), NGUYEN V (Sydney, Australie), WOLFF B (Strasbourg), ESSEX R (Acton, Australie), YOUNG S, HUNT A (Sydney, Australie), CHEUNG CMG (Singapour, Singapour), ARNOLD J (Sydney, Australie), BARTHELMES D (Zurich, Suisse), CREUZOT-GARCHER C (
- 1119 **Effet à long terme des injections intra-vitréennes d'anti-vascular endothelial growth factor sur la pression intra oculaire.**
HANNAPPE MA*, BAUDIN F, MARIET AS, GABRIELLE PH, BRON AM, CREUZOT-GARCHER C (Dijon)
- 1120 **Traitement de l'hypertonie oculaire cortisonique secondaire à l'implant de Dexaméthasone par trabéculoplastie sélective : à propos d'une série de 35 cas.**
BILLANT J*, DOUMA I, AGARD E, LEVRON A, REMIGNON CH, BRUNET O, SEJOURNET L, DOT C (Lyon)
- 1122 **Glaucome néovasculaire : quand les exsudats sont le seul indice.**
RESCOURIO M*, KHANNA R, CHARTIER J, PISELLA PJ, LE LEZ ML (Tours)

Imagerie

- 1123 **Analyse semi-automatisée du diamètre des vaisseaux rétinien : comparaison des trois principaux logiciels (SIVA, IVAN et VAMPIRE).**
MAUTUIT T*, CUNNAC P (La Tronche), CHEUNG C (Hong-Kong, Hong-Kong), LABARÈRE J (La Tronche), TRUCCO E, MACGILLIVRAY T (Dundee, Royaume Uni), DAÏEN V (Montpellier), APTEL F, CHIQUET C (La Tronche)
- 1124 **Intérêt de l'imagerie grand champ dans le suivi d'une nécrose rétinienne aigüe.**
GRARE A* (Lille), LEUILLETTE F (Hazebrouck), ROULAND JF, LABALETTE P (Lille)

- 1125 **Comparaison de deux plateformes d'analyse de la surface oculaire.**
LAUTREDOU D*, COCHENER B (Brest)
- 1126 **Etude des densités vasculaires en OCT-angiographie dans la chorioretinopathie de birdshot.**
SEMINE M*, MONNET D, BRÉZIN A, BOUSQUET E (Paris)
- 1127 **Cas atypique de téléangiectasies maculaires type 1 bilatérales.**
KALLEL BOULILA H*, KAOUEL H, BRAHAM-ZHIOUA I, HADDAR S, AYEDI W, AMMOUS I, ZHIOUA R (Tunis, Tunisie)
- 1128 **Apport de l'OCT-A et de l'angiographie en fluorescéine dans le diagnostic et la prise en charge des vasculopathies occlusives rétiniennes en pratique de ville : cas cliniques illustrés.**
DUPAS B*, MOYAL L, LEHMANN M (Paris)
- 1129 **Une maculopathie placoïde persistante associée à une vascularite cérébrale.**
TOUTÉE A*, HOURY R, MREJEN S, TOUHAMI S, DESBOIS AC, SAADOUN D, BODAGHI B, Pâques M (Paris)
- 1130 **Rupture géante de l'épithélium pigmentaire.**
MACÉ T* (Angers), DE SAINT MARTIN G, PIPELART V (Le Mans)
- 1132 **Maladie de Coats chez une jeune femme compliquée de fibrose-rétrohyaloïdienne.**
VOISIN H*, COMET A, GASCON, P, DAVID T, DENIS D (Marseille)
- 1133 **La pachychoïde : un témoin adaptatif de l'apport sanguin choriocapillaire ?**
LUSCAN R* (Garches)

Echographie

- 1135 **Drusen du nerf optique : Toujours y penser !**
PICCO M* (Boulogne Sur Mer), HAMOUDI L (Lille), MORITZ F (Boulogne-Sur-Mer)

IRM

- 1136 **Syndrome d'effusion uvéale bilatéral spontanément résolutif.**
MENARDAIS B* (Rennes), BUSSAT A (Lorient)

OCT-Angiographie

- 1137 **Intérêt de l'imagerie multimodale dans la nanophthalmie.**
AMMOUS NOURI I*, BRAHAM-ZHIOUA I, KHEMIRI H, KAOUEL H, ZINELABIDINE K, BOUKARI M, ZHIOUA R (Tunis, Tunisie)
- 1138 **Comparaison de deux appareils OCTA Swept Source pour la mesure de l'aire néovasculaire et de la densité vasculaire**
SEMOUN O*, OHAYON A (Créteil), SACCONI R (Milan, Italie), CORBELLI E (Milano, Italie), SOUIED EH (Créteil), QUERQUES G (Milano, Italie)
- 1139 **Analyse longitudinale de la densité vasculaire de la tête du nerf optique en tomographie par cohérence optique angiographique (OCTA), en complément des autres examens anatomiques et fonctionnels, chez des patients traités par l'éthambutol.**
MAREF-SEDKAOUI S*, ZAMBROSKI O, JUNG C, MIERE A (Créteil), LANDMAN-VU J, AUGSTBURGER E, TORDJMAN M (Paris), SOUIED EH (Créteil)
- 1140 **Evaluation de la répétabilité de l'Angioplex Metrix™ : Comparaison Cirrus 5000 et Cirrus 6000 Zeiss®.**
DOUMA I*, AGARD E, LEVRON A, BILLANT J, BRUNET O, SEJOURNET L, REMIGNON CH, DOT C (Lyon)
- 1141 **Évaluation des capillaires rétiens et de la choriocapillaire à l'aide du module Beam Expander.**
NEGRIER P*, BONNIN S (Paris), KUBACH S (Dublin, États-Unis), LAVIA C (Paris), LEWIS W, DE SISTERNES L (Dublin, États-Unis), NASSISI M (Paris), MAGAZZENI S (Dublin, États-Unis), TADAYONI R (Paris)
- 1142 **Caractérisation de la choroïdite ponctuée Interne à travers l'étude d'un cas utilisant l'Angiographie-OCT.**
MAURETTE E*, VILLEROY F (Saint-Denis De La Réunion)
- 1143 **Occlusion de branche artérielle et veineuse rétinienne associée à des plaques de Hollenhorst et à des taches de Roth.**
SMAOUI S*, KAOUEL H, BRAHAM-ZHIOUA I (Tunis), CHERIF F (Marsa), BOUSSEN I, AMMOUS I, ZHIOUA R (Tunis, Tunisie)
- 1144 **Etude de la microvascularisation péripapillaire superficielle en OCT angiographie dans la neuropathie optique ischémique antérieure à la phase aiguë et résolutive.**
CASTELAIN J*, CHIQUET C, APTEL F (La Tronche), ATTOUI O (Bourgoin-Jallieu), ROMDHANE K (La Tronche)
- 1145 **OCT-Angiographie et sclérose en plaque.**
ELMAAZI EP BOUAZIZ A*, SAIDANE R, CHOURA R, GOUIDER D, SELMI S, MAALEJ A, KHALLOULI A (Tunis, Tunisie)
- 1146 **Néovascularisation choroïdienne péripapillaire dans la dégénérescence maculaire liée à l'âge : caractéristiques cliniques et de l'imagerie multimodale.**
COLANTUONO D*, MIERE A, AMOROSO F, CAPUANO V (Créteil), HALOUANI S (Ariana, Tunisie), QUERQUES G (Milano, Italie), SOUIED EH (Créteil)
- 1148 **Etiologies des sclérites antérieures et intérêt de la tomographie en cohérence optique : Série de cas.**
BENABDERRAHIM K* (Médenine, Tunisie)
- 1149 **Intérêt de la technologie « eye-tracking » dans l'OCT-Angiographie de la DMLA.**
RMILI NJ*, CHOURA R, GOUIDER D, SAIDANE R, MAALEJ A, KHALLOULI A (Tunis, Tunisie)

- 1150 **Apport de l'OCT et de l'OCT-Angiographie dans la maculopathie photique.**
SAIDANE R*, GOUIDER D, CHOURA R, SELMI S, MAALEJ A, KHALLOULI A (Tunis, Tunisie)
- 1151 **Effets de la tropicamide et de la néosynéphrine sur la microvasculature rétinienne : Etude en OCT-Angiographie.**
LAGNAB C*, SAIDANE R, CHOURA R, GOUIDER D, MAALEJ A, KHALLOULI A (Tunis, Tunisie)
- 1152 **Caractérisation de l'atrophie géographique en imagerie rétromode.**
RAMTOHUL P*, CHEHAIBOU I, DULIÈRE C, ERGINAY, A, COUTURIER A, TADAYONI R (Paris)
- 1153 **Switch Ranibizumab / Aflibercept dans le traitement de la néovascularisation choroïdienne secondaire aux stries angioïdes.**
MAALEJ A*, KHALLOULI A, SAIDANE R, CHOURA R, GOUIDER D, LAGNAB C, RANNEN R (Tunis, Tunisie)
- 1154 **Challenge diagnostique et thérapeutique d'une « Pachychoroid neovasculopathy » bilatérale.**
ZHIOUA BRAHAM I* (France, Tunisie), NENCIU A (Argentan), QUINTYN JC (Caen)
- 1155 **Apport de l'OCT swept source ultra grand champ « Silverstone » pour l'imagerie de la rétine périphérique.**
LE GUERN G*, EL FAKIH F, COUTURIER A, DULIÈRE C, CHEHAIBOU I, KRIVOSIC V, ERGINAY, A, TADAYONI R (Paris)
- 1156 **Etude de la corrélation entre les points hyperreflectifs intra-réiniennes et l'activité des néovaisseaux choroïdiens dans les stries**
KHALLOULI A*, SAIDANE R, GOUIDER D, CHOURA R (Tunis), ARFAOUI A (Marsa), MAALEJ A, RANNEN R (Tunis, Tunisie)
- 1157 **Maculopathie ischémique bilatérale idiopathique : à propos d'un cas.**
FERGUSON A* (Tours), JEbrane H, BOUSQUET E, MONNET D, BRÉZIN A, DEBIEB A (Paris)
- 1158 **Tomographie par cohérence optique swept source révélant une malformation d'origine inconnue associée à une fossette**
GRISSA A*, KAOUEL H, BRAHAM-ZHIOUA I, OUBAY B, BOUSSEN I, AMMOUS I, ZHIOUA R (Tunis, Tunisie)
- 1159 **Imagerie multimodale d'une maculopathie solaire chronique.**
MALEK Y*, DEBBABI Y, ABDELLAOUI T, MOUZARI Y, REDA K, OUBAAZ A (Rabat, Maroc)
- 1160 **Hémorragie sous-maculaire aiguë traitée par triple thérapie intravitréenne, étude de 5 cas.**
IBNOULKHATIB C*, GUILLOTO CABALLERO S, QUENTIN PARDILLOS JC, GARCIA TD, LAVID DE LOS MOZOS FJ (Algeciras, Espagne)
- 1161 **Apport de l'imagerie multimodale dans la maculopathie solaire.**
RIahi S* (Marsa), ZAHAF A, LAJMI H (Tunis), CHERIF F (Marsa), HMAIED W (Tunis, Tunisie)
- 1162 **Fossette colobomateuse associée à une maculopathie : caractéristiques tomographiques.**
CHÉOUR M*, OUEDERNI M, AYADI O, BROUR J, NOURI S (Tunis, Tunisie)
- 1163 **Comparaison des paramètres de segment antérieur entre le Pentacam et Lenstar LS 900.**
ELHOSSAINE B*, FIRDAOUSI M, TENOURI S, BENBACHIR S, HIMMICH M, BENNIS A, CHRAÏBI F, ABDELLAOUI M, BENATIYA I (Fès , Maroc)

Maladies de la surface oculaire

- 1164 **Tolérance et efficacité du Lifitegrast (Xiidra) pour le traitement des sécheresses oculaires sévères par hyposécrétion lacrymale.**
PETROVIC A*, HASHEMI K, KYMIONIS G (Lausanne, Suisse)
- 1165 **Demodex et perturbation des protéines lacrymales.**
BRIGNOLE-BAUDOIN F*, ZRIBI A, KESSAL K, MERABET L, KOBAL A, BOUHADIBA S, BAUDOIN C (Paris)
- 1166 **Développement d'un modèle de Chatbot en Ophtalmologie couvrant les domaines de la sécheresse oculaire et des blépharites.**
BARTOLOMEU D*, FERREIRA DE MOURA T, CHAMMAS J, ARNDT C, DENOYER A (Reims)
- 1167 **Conjonctivites induites par le dupilumab au cours de dermatite atopique.**
BOUDOUSQ C*, ARNOULD L, COLLET E, LELEU C, JOLIVET C, BRON AM, CREUZOT-GARCHER C (Dijon)
- 1168 **Vision et confort oculaire chez les patients atteints de sécheresse oculaire modérée à sévère traités par une émulsion lipidique ophtalmique sans conservateur contenant du hyaluronate de sodium.**
CHAUCHAT L*, GUERIN C, SAHYOUN M (Saint-Laurent-Du-Var), GUILLON M (Londres, Royaume Uni), CLARET M (Saint-Laurent-Du-Var)
- 1169 **Fasciite nécrosante oculo-palpébrale chez l'enfant « à propos de deux cas ».**
KERROUCHE K* (Oran, Algérie)
- 1170 **Abcès intra orbitaire secondaire à une injection sous-ténonienne de corticoïdes.**
POIGNET B*, LANDMAN-VU J, BOUAYED E, MONNET D, BRÉZIN A (Paris)
- 1172 **Nécrose palpébrale compliquant une cure de chalazion, à propos d'un cas.**
HIDAN Y*, EL HACHIMI S, HAMMOUCHE MA, A.MCHACHI A, BENHMIDOUNE L, A.CHAKIB A, R.RACHID R, ELBELHADJI M (Casablanca, Maroc)
- 1173 **Forme pseudo tumorale d'un chalazion chez l'enfant : à propos de deux cas.**
BOUGGAR M*, KHANAOUCHI N, BELFAIZA S, ABDELLAOUI T, CHAIBI Z, JEDOU I, MOUZARI Y, KARIM R, OUBAAZ A (Rabat, Maroc)
- 1174 **Place de l'antibioprophylaxie dans les chirurgies de la sphère ophtalmologique.**
BEGEY J*, LE PAGE LM, COCHENER B (Brest)

Maladies infectieuses

- 1176 **Les complications oculaires du SIDA (en particulier la rétinite à cytomégalovirus).**
BAHTI S*, ZRIKEM K, MCHACHI A, RACHID R, CHAKIB A, BENHMIDOUNE L, ELBELHADJI M (Casablanca, Maroc)
- 1177 **Analyse en OCT-angiographie d'un cas de toxoplasmose oculaire acquise chez un patient leucémique.**
FEKIH SALEM S* (Béja), BRAHAM-ZHIOUA I, HACHICHA I, KAOUEL H, GRISSA A, BOUSSEN I, ZHIOUA R (Tunis, Tunisie)
- 1178 **Rétinite bilatérale à Epstein-Barr virus chez un patient présentant un Hydroa vacciniforme.**
TARDIEU G*, VIORRAIN E, WIERZBICKA-HAINAUT E, LEVEZIEL N (Poitiers)
- 1179 **SARS-CoV-2 et syndrome de nécrose rétinienne aiguë : à propos d'un cas.**
BARBARROUX A*, ELBANY S, ABUKHASHABAH A, BRICOUT M, BURILLON C (Lyon)
- 1180 **Une hyalite bilatérale révélant une toxoplasmose : à propos d'un cas.**
TIBI K*, HOARAU G, PARIS L, TOUHAMI S, BODAGHI B (Paris)
- 1181 **Les rétinites nécrosantes virales.**
ABAAQIL Y*, MASLIK M, TAOUTI H, BELGHMAIDI S, HAJJI I, MOUTAOUAKIL A (Marrakech, Maroc)
- 1182 **Un cas de nécrose rétinienne aiguë avec suivi biologique de la charge virale par cycle de seuil (PCR).**
LE MERRER M*, ASSAD-BORDURE S, HAUTION D, GOHIER P (Angers)
- 1183 **Rétinite virale nécrosante aiguë chez un enfant de 4 ans.**
AMMOUS D* (Paris), SAYADI J, GAIED N, CHOURA R, MEKNI M, RAYHANE H, ZGHAL I, MALEK I, NACEF L (Tunis, Tunisie)
- 1184 **Syndrome de nécrose rétinienne aiguë (ARN) au cours du SIDA.**
SADOUNI C*, BOUBSIR R, EL AF, MCHACHI A, BENHMIDOUNE L, RACHID R, CHAKIB A, ELBELHADJI M (Casablanca, Maroc)
- 1185 **Endophtalmie endogène bilatérale chez un patient présentant une prostatite à Klebsiella Pneumoniae.**
BILLIET B*, ASSAD-BORDURE S, GOHIER P (Angers)
- 1186 **Toxocarose oculaire, à propos d'un cas.**
SCHAEFFER M*, WURTZ M, BALLONZOLI L, SAUER A, SPEEG-SCHATZ C, BOURCIER T, GAUCHER D (Strasbourg)
- 1187 **Toxocarose oculaire atypique : A propos d'un cas.**
MHIBIK B*, TADAYONI R, BODAGHI B, TOUHAMI S (Paris, France)
- 1188 **Granulomatose septique chronique et uvéite : une nouvelle pierre à l'édifice ?**
MOUKADEM O*, FAUDI E, SALES DE GAUZY T, TOUHAMI S, BODAGHI B (Paris)
- 1190 **Pan-uvéite à Toxoplasma Gondii compliquée d'une nécrose rétinienne aiguë : à propos d'un cas.**
FRIANG C*, DELBARRE M, MARECHAL M, DE FARIA A, FROUSSART F (Clamart)
- 1191 **Granulome choroïdien au cours d'une tuberculose miliaire : à propos d'un cas.**
HAMMA A* (Béjaïa, Algérie), LAKHDAR FOUATIH A (Oran, Algérie)
- 1195 **Cas Clinique : A propos d'un cas de neuro-rétinite au virus de la Dengue.**
LOISEAU V*, DRUMARE I (Lille)
- 1196 **Neuropathie optique antérieure et occlusion de l'artère cilio-rétinienne chez un patient atteint de zona ophtalmique.**
KANTOR P*, DAVID, C, ATIA R, HAYS Q, JAMART C, ATLAN M, PAQUES M (Paris)
- 1197 **Vasospasme de l'artère centrale de la rétine induit par la maladie à coronavirus 2019.**
PRESCORNITA R*, BLAISON G, LENOBLE P (Colmar)
- 1198 **Les endophtalmies post opératoire : Expérience du service d'ophtalmologie adulte, Hôpital 20 aout, CHU Ibn Rochd.**
EL HACHIMI S*, HIDAN Y, BAHARI FZ, MCHACHI A, BENHMIDOUNE L, CHAKIB A, RACHID R, ELBELHADJI M (Casablanca, Maroc)
- 1199 **Rétinopathie maculaire aiguë compliquant une dengue à propos d'un cas.**
SCHWARTZ T*, SALES DE GAUZY T, HOARAU G (Paris), PLUT PM (Bobigny), LECLERCQ M (Rouen), BODAGHI B (Paris)
- 1200 **Les manifestations oculaires au cours de l'endocardite infectieuse : Etude prospective.**
CHIGUER S*, ZAHIDI HA, CHAJIA Z, MOURSIL Y, MCHACHI A, BENHMIDOUNE L, CHAKIB A, RACHID R, ELBELHADJI M (Casablanca,
- 1201 **Choriorétinite syphilitique placôïde bilatérale chez un patient qui présente une neurosyphilis : à propos d'un cas.**
BOLOG OM*, HODOREANU AP, OSTRICEANU S, KHALEF M, PICARD M, PASQUIER B (Pontoise)
- 1202 **Endophtalmie endogène à staphylococcus warneri chez une femme atteinte de polyarthrite rhumatoïde.**
BEN AMOR S*, SAYADI J, KALLEL Z, CHOURA R, MEKNI M, RAYHANE H, MALEK I, ZGHAL I, NACEF L (Tunis, Tunisie)
- 1203 **Tuberculose orbitaire : le test GeneXpert, une grande aide au diagnostic.**
ABDELLAOUI T*, BELFAIZA S, KHANAOUCHI N, BOUGGAR M, MALEK Y, ELASRI F, MOUZARI Y, REDA K, OUBAAZ A (Rabat, Maroc)
- 1205 **Occlusion de l'artère ophtalmique compliquant une cellulite orbitaire à Pseudomonas chez un sujet immunocompétent.**
BEN ABDESSLEM N*, DOUKH M, HADJ SS, MAHJOUB A, FARAH Y, SEGHAIER M, KNANI L, YACOUBI S, KRIFA F (Sousse, Tunisie)
- 1206 **Emboles septiques orbitaires d'une endocardite.**
MEKERKE A* (Lille), WARGNEZ D (Dunkerque), ROULAND JF, LABALETTE P (Lille)
- 1207 **Présentation bilatérale de tuberculose orbitaire : à propos d'une observation.**
ELMOATAZ S*, HAMMOUCHE MA, HOMAIDE S, MCHACHI A, BENHMIDOUNE L, CHAKIB A, RACHID R, ELBELHADJI M (Casablanca, Maroc)

Myopie

- 1208 **Un glaucome par fermeture de l'angle chez un fort myope.**
CHAMARD C* (Montpellier), PRUD'HOMME L, LACHKAR Y (Paris)
- 1209 **Intérêt du traitement par atropine 0.01% de l'enfant avec une myopie progressive. Résultats à 3 ans.**
BELAHDA A*, BREMOND GIGNAC D, ROBERT M (Paris)
- 1210 **Etude de cas : Révélation d'un diabète devant des fluctuations de valeurs réfractives.**
ABADOU J*, TOUITOU V (Paris)
- 1211 **Intérêt de l'imagerie multimodale dans la macula bombée.**
BEN ROMDHANE B*, SAYADI J, MEKNI M, RAYHANE H, CHOURA R, RMILI NJ, ZGHAL I, MALEK I, NACEF L (Tunis, Tunisie)

Neuro-ophtalmologie

- 1212 **Neuropathie optique révélant une leucémie aiguë : à propos d'un cas.**
DECHRISTÉ G* (Strasbourg), VINÉE F, MEYER L (Colmar), SPEEG-SCHATZ C, GAUCHER D, SAUER A, BALLONZOLI L, BOURCIER T (Strasbourg)
- 1213 **Neuropathie optique compressive révélant un macroadénome hypophysaire.**
HOMAIDE S*, BOUSSETA S, CHEIKH Z, HAMIDI B, MCHACHI A, BENHMIDOUNE L, CHAKIB A, RACHID R, ELBELHADJI M (Casablanca, Maroc)
- 1214 **Analyse en tomographie par cohérence optique des yeux adelphe de neuropathie optique ischémique antérieure aiguë non**
ATTOUI O*, CASTELAIN J, ROMDHANE K, POLLET-VILLARD MD F, CHIQUET C, APTEL F (Grenoble)
- 1215 **Le BMO dans la neuromyélie optique.**
BECHET L*, MERLE H (Fort-De-France)
- 1216 **Hypertension intra-crânienne secondaire à un traitement par trétinoïne, à propos d'un cas.**
PORET J*, FAUVIAUX E (Amiens), PROMELLE V (Toronto, Canada), JANY B, BOUCENNA W (Amiens)
- 1217 **Neuropathie optique infiltrative bilatérale compliquant une aspergillose sinusienne invasive.**
AUGER A*, KHANNA R, COHEN C, DERIAZ S, FERGUSON A, CHARTIER J, PISELLA PJ, LE LEZ ML (Tours)
- 1218 **Néovaisseau choroïdien péripapillaire révélateur d'une hypertension intracrânienne bénigne idiopathique chez une femme de 35 ans.**
GAMBRELLE J*, ROBINET A (Brest), GRANGE JD (Saint-Cyr-Au-Mont-D'Or)
- 1219 **Neuromyélie optique et lupus érythémateux systémique, une association à risque ?**
HAMED I* (Douera, Algérie), BAHBOUH S (Alger, Algérie)
- 1220 **Profil étiologique des œdèmes papillaires bilatéraux chez le noir africain.**
SECK SM*, WADE B, DIAKHATÉ M, DIEDHIOU F, ADJIBADÉ O, NDIAYE SOW MN, GUEYE NN (Dakar, Sénégal)
- 1222 **La prise en charge en urgence d'une hypertension intracrânienne idiopathique. Un suivi multidisciplinaire sur 5 ans. A propos d'un cas.**
POPA DT* (Valence), BARRAL-CLAVEL F (Saint-Étienne), BESCHET A, GARCIA-LARREA L, BISTEA M, POPA C (Valence)
- 1223 **Un régime alimentaire qui rend aveugle.**
LAVILLE M*, CALVET A (Caen, France), SERHAN H, QUINTYN JC (Caen)
- 1224 **Caractéristiques épidémiocliniques et thérapeutiques des paralysies faciales périphériques en ophtalmologie à l'Hôpital Central de Yaoundé.**
MVILONGO TSIMI C*, AKONO E, HAOUA A, NOMO A, NANFACK C, ONANA P, EBANA S, DOHVOMA V, EBANA MC (Yaoundé, Cameroun)
- 1225 **Est-ce un drusen du nerf optique? Les masses péripapillaires hyper-réfléctives, une nouvelle entité diagnostique.**
VERRECCHIA S*, BILLANT J (Lyon), FROMENT C (Bron), DOT C (Lyon)
- 1226 **Les névrites optiques démyélinisantes: à propos de 17 cas.**
KOUGOU NTOUTOUME AR*, MEKRYNA S, AIDI S, AMAZOUZI A, CHERKAOUI O (Rabat, Maroc)
- 1227 **Œdème papillaire unilatéral dû à Hypertension intracrânienne idiopathique (HII) coexistait avec un syndrome des taches blanches évanescences et multiples (MEWDS). Cas clinique.**
ALRASHEEDI M* (Lyon), POLLET-VILLARD F, FROMENT TILIKETE C (Bron)
- 1228 **Diagnostic artériographique de fistule carotido-caverneuse lorsque l'Angio-IRM et l'Angio-TDM sont normales face à un tableau clinique ophtalmologique évocateur.**
BOUTELLIS N* (Angers), RESCOURIO M, IFERGAN H, ARSENE S, PISELLA PJ (Tours)
- 1229 **Dystrophie maculaire associée à une paraplégie spastique héréditaire : syndrome de Kjellin, présentation d'un cas.**
CODRON P* (Salouël), SOPHIE B, PROMELLE V (Amiens), CHERGUI I (Saint-Quentin)
- 1230 **Fistules carotidocaverneuses : quand l'imagerie est faussement rassurante.**
DUCLoux A*, GOBERT F, LII M, SZTERMER E (La Rochelle)

- 1231 **Cécité corticale secondaire à une vascularite cérébrale : à propos d'un cas.**
LEBRETON AL*, ASSAD-BORDURE S, GOHIER P (Angers)
- 1232 **Neuropathie optique bilatérale isolée révélant une neurosyphilis.**
EDDERAI A*, BAHTI S, ABOUNACEUR A, A.MCHACHI A, BENHMIDOUNE L, A.CHAKIB A, R.RACHID R, ELBELHADJI M (Casablanca, Maroc)
- 1233 **Neuropathie optique toxique à l'isotrétinoïne : à propos d'un cas.**
KONATE G*, BELGHMAIDI S, HAJJI I, MOUTAOUAKIL A (Marrakech, Maroc)
- 1234 **Paralysie de la verticalité et ophtalmoplégie internucléaire chez un jeune patient de 17 ans.**
BARZILAI M*, HAGE R, PHILIBERT M, VIGNAL C (Paris)
- 1236 **Neuropathie optique héréditaire de Leber : série de cas.**
COLAS Q*, DUROI Q, ROKOTOARISON J, LE LEZ ML, PISELLA PJ, KHANNA R (Tours)
- 1237 **Paralysies oculomotrices multiples révélant une méningite au virus varicelle-zona.**
LE RAY A*, CROISE F (Angers)
- 1238 **Neuropathie optique toxique à l'Éthambutol au cours d'une méningite tuberculeuse chez un enfant.**
KRICHENE MA*, OUBAAZ B, SERGHINI L, OUAZZANI B, ABDALLAH E, BERRAHO HA (Rabat, Maroc)
- 1239 **Neuropathie optique bilatérale par intoxication au méthanol : à propos d'un cas.**
ELAYYADI L*, BOUTAHAR H, BOURAKBA S, ACHARGUI M, SALHI M, HARRAR Y, MAADANE A, CHARIBA S, SEKHSOUKH R (Oujda, Maroc)
- 1240 **Pâleur papillaire unilatérale révélant une malformation vasculaire cérébrale.**
HAMZA J*, BENAMEUR S, HIDAN Y, A.MCHACHI A, RACHID R, L.BENHMIDOUNE L, M.ELBELHADJI M (Casablanca, Maroc)
- 1241 **Traitement des complications rétinienne ischémiques de l'artérite à cellules géantes corticorésistante par iloprost : à propos d'un cas.**
AZIRIA A* (Le Kremlin-Bicêtre), PHILIBERT M, HAGE R, VIGNAL C, SENE T (Paris)
- 1242 **Dysfonctionnement neurovégétatif dans les mécanismes de développement de la neuropathie optique traumatique et contexte pathogène de leur correction.**
MOYSEYENKO N* (Ivano-Frankiv'sk, Ukraine)
- 1243 **Masses hyper-réflexives péri-papillaires et hypertension intracrânienne idiopathique.**
MATHIEU R*, HAMOUDI L, GAYADINE-HARRICHAM Y (Lille)
- 1244 **La grande simulatrice : une anisocorie révélant une neurosyphilis.**
WISSAL O*, ABDI R, CHARIBA S, MAADANE A, SEKHSOUKH R (Oujda, Maroc)
- 1245 **Oedème papillaire bilatéral révélant un volumineux anévrisme carotido-ophtalmique gauche rompu : à propos d'un cas**
SCHUTTE A*, PLUBEAU G, PEPIN M, PASCO-PAPON A, GOHIER P (Angers)
- 1246 **Neuropathie optique rétro-bulbaire révélant une leucémie pro-lymphocytaire T : à propos d'un cas**
AUBELEAU M*, STLOWY N, GONZALVEZ M, DUPESSEY F, DUCAM V (Marseille), DAVID T (Guadeloupe), DENIS D (MARSEILLE)
- 1247 **Etude des variations nyctémérales de la pression artérielle chez les sujets atteints de neuropathie optique ischémique antérieure aiguë non artéritique.**
GAILLARD-GROLEAS C*, CHIQUET C, ORMEZZANO O, CASTELAIN J (La Tronche), ATTOUI O (Bourgoin-Jallieu), PÉPIN JL, POLLET-VILLARD F, APTEL F (La Tronche)
- 1248 **Neuropathie optique ischémique révélant une artérite de Takayasu.**
CHERIF F* (Marsa), ZAHAF A (Tunis), RIAHI S (Marsa), LAJMI H, HMAIED W (Tunis, Tunisie)
- 1249 **Neuropathie optique bilatérale sur décompensation d'une acidémie méthylmalonique.**
GROSOS Q*, BOURCIER T, BALLONZOLI L, GAUCHER D, SAUER A, SPEEG-SCHATZ C, NOEL E (Strasbourg)
- 1250 **Caractéristiques ophtalmologiques et systémiques des patients porteurs de mutations WFS1.**
AUFURE A*, RADU A, MALINVAUD D, ORSSAUD C (Paris)
- 1251 **Discussion autour d'un cas d'infiltration du nerf optique, révélant une granulomatose avec polyangéite.**
MEDDAHI M*, OLORY-GARNOTEL L, BASTIEN J, DENOYER A, ARNDT C, CHAMMAS J (Reims)
- 1252 **Troubles oculomoteurs chez les enfants atteints d'ataxie-télangiectasie.**
DESMAREST A*, SMIRNOV V, BOUACHA-ALLOU I, DEFOORT-DHELLEMMES S (Lille)
- 1253 **Manifestations oculomotrices dans la maladie de Parkinson.**
ARFAOUI A*, LAJMI H, ZAHAF A, RIAHI S, HMAIED W (Tunis, Tunisie)
- 1254 **Une névrite optique rétrobulbaire infiltrative bilatérale révélant un lymphome systémique B de bas grade.**
BAILLY A*, DE FARIA A, MARECHAL M, DELBARRE M, FRIANG C, GRATIOT C, FROUSSART F (Clamart)
- 1256 **Une paralysie incomplète du nerf oculomoteur commun révélant un méningiome du sinus caverneux : à propos d'un cas.**
ELKAFI K*, HAMIDI B, ELMOATAZ S, MCHACHI A, BENHMIDOUNE L, A.CHAKIB A, RACHID R, ELBELHADJI M (Casablanca, Maroc)
- 1257 **Une cause rare d'hypertension intracrânienne.**
FAKHFAKH D*, TOUITOU V, THEURIAU A (Paris)
- 1258 **Neuropathie optique à risque vital.**
Vermot-Desroches V, Lardeux P
- 1259 **Les céphalées au cours des amétropies : Caractéristiques cliniques et facteurs de risque.**
EL FEKIH L* (Marsa), LAJMI H (Tunis), BOULADI M (Marsa), BEN YAKHLEF A (Tunis), JANDOUBI F (Marsa), HMAIED W (Tunis, Tunisie)
- 1260 **Syndromes de Claude Bernard Horner iatrogènes.**
KNENI L*, GHACHEM M, BEN A, BEN ABDESSLEM N, AOUN H, GHORBEL M, REJBANI E, YAKOUBI S, KRIFA F (Sousse, Tunisie)
- 1261 **Le ptosis dans la dystrophie myotonique de Steinert (DM1) : les résultats d'une enquête auprès des patients.**
BRIGNOL DUONG TN*, STALENS C, SEGOVIA-KUENY S (Evry)

Oculoplastie

- 1262 **Sclérite antérieure aigüe révélant un corps étranger intra-scléral.**
BACCOURI R*, SAYADI J, SMAOUI S, RAYHANE H, CHOURA R, MEKNI M, MALEK I, ZGHAL I, NACEF L (Tunis, Tunisie)
- 1264 **Troubles oculomoteurs post décompression orbitaire dans la maladie de Basedow : Cohorte Rouennaise.**
THOREL D*, GUÉRY V, MURAINÉ M, RETOUT A (Rouen)
- 1266 **Tolérance des prothèses oculaire chez les énucléés et éviscérées : aspect esthétique et qualité de vie : a propos de 92 cas.**
AKANNOUR Y*, LIDYA I, BOUSLAMTI A, TAZI H, SERGHINI L, ABDALLAH E, BERRAHO HA (Rabat, Maroc)
- 1267 **Demodex et Rosacée : y a t-il vraiment un lien ?**
AYYADI S*, BOUZIANE S, AIT ELHAJ J, MCHACHI A, BENHMIDOUNE L, R.RACHID R, M.ELBELHADJI M (Casablanca, Maroc)
- 1268 **Ectropion cicatriciel et kératopathie lagophtalmique au cours des ichtyoses lamellaires.**
JATIK B*, MOURSILI Y, HALLAJI K, MCHACHI A, BENHMIDOUNE L, RACHID R, ELBELHADJI M (Casablanca, Maroc)
- 1269 **Syndrome de Means : à propos d'un cas.**
LESUEUR A*, DALMAS F, BEYLERIAN M (Marseille)
- 1271 **Étude prospective évaluant la possibilité du drainage de l'abcès orbitaire par un cathéter échoguidé.**
HASNAOUI I*, ABDALLAH E, HASSINA S, BARDI C, ROBBANA L, HELENE N, BERRAHO HA (Rabat, Maroc)
- 1272 **Une présentation atypique d'une rosacée oculaire.**
HAMMOUCHE MA*, ELMOATAZ S, EL BELHADJI I, MCHACHI A, BENHMIDOUNE L, CHAKIB A, RACHID R, ELBELHADJI M (Casablanca, Maroc)
- 1273 **Tuméfaction palpébrale bilatérale révélant une sarcoïdose multisystémique.**
HACHICHA I*, ZAHAF A, CHOURA R, LAJMI H, HMAIED W, BEN ACHOUR B (Tunis, Tunisie)
- 1274 **Orbitopathie inflammatoire induite par l'acide zolédronique.**
SELHANE M*, HAUTION D, DIEUDONNE M, GOHIER P (Angers)
- 1275 **Prise en charge du ptosis congénital sévère par la suspension au muscle frontal au CHU de ***** : revue des 10 dernières années.**
SIDIBE L*, ROBERT PY (Limoges)
- 1276 **Plastie en Z pour un ectropion cicatriciel post traumatique : à propos d'un cas.**
BRAROU H*, ERIGA LJV, KHANAOUCHI N, BOUI H, EL ASRI F, MOUZARI Y, OUBAAZ A (Rabat, Maroc)
- 1277 **Phtiriose ciliaire chez l'enfant : à propos de trois cas.**
KALLEL Z*, SAYADI J, MEKNI M, CHOURA R, RAYHANE H, RMILI NJ, ZGHAL I, MALEK I, NACEF L (Tunis, Tunisie)

Ophtalmologie pédiatrique

- 1278 **Analyse en angiographie par tomographie en cohérence optique de la densité vasculaire de la choriocapillaire chez des enfants**
BENLAHBIB M*, SEMOUN O, MIERE, A, VO KIM S, SOUIED E (Créteil)
- 1279 **Connaissances et pratiques des personnels des services de maternité et de pédiatrie des formations sanitaires de la ville de Garoua – Nord Cameroun sur la prévention des conjonctivites néonatales.**
MARE NJOYA J*, BRA'A EYATCHA BIMINGO N (Garoua, Cameroun), GERTRUDE PATRICIA ES (Douala, Cameroun), KOKI G, EPÉE E, OMGBWA EA, BELLA AL (Yaoundé, Cameroun)
- 1280 **Les anomalies vasculaires rétinienne chez les enfants atteints de neurofibromatose de type 1.**
TOUZE R*, ABITBOL M, BREMOND GIGNAC D, ROBERT M (Paris)
- 1281 **Fiabilité et reproductibilité de la mesure angulaire automatisée du strabisme : protocole FREGMA.**
FOSSUM P*, DUCLOYER JB, HARDOUIN JB, PECHEREAU A, WEBER M, LE MEUR G, LEBRANCHU P (Nantes)
- 1282 **Comparaison du tonomètre à rebond d'Icare versus le tonomètre à aplanation de Perkins chez des enfants sous anesthésie générale.**
CHAGNY M*, STOLOWY N, SAUVAN L, DENIS D (Marseille)
- 1283 **Etude génétique par séquençage haut-débit d'une cohorte française de jeunes patients atteints de glaucome congénital.**
RAMSKI M*, ROULAND JF, DHAENENS CM (Lille), DENIS D (MARSEILLE), DUREAU P (Paris), CAIGNARD A (Angers), KOROBELNIK JF (Bordeaux), DENIS P (Lyon), LE MEUR G (Nantes), LARRE I (Reims), MILAZZO S* (Amiens)
- 1284 **Prévalence des erreurs réfractives dans une population d'enfants.**
ROLF R* (Paris), DHALLUIN T (Tours), LEVEZIEL N (Poitiers), PELEN F (PARIS), DURBANT E (Reims), CHAMMAS J (Strasbourg), KHANNA R
- 1285 **Syndrome de Waardenburg : à propos de 5 cas pédiatriques.**
MANCHART T*, ROBERT M (Paris), DARUICH A, BREMOND GIGNAC D (Paris)
- 1286 **Intérêt de l'OCT dans la maladie de parkinson.**
EL MAROUFI S*, LAMBARKI O, MOUJAB M, ZDAIK G, BENJBARA O, BENNIS A, CHRAÏBI F, ABDELLAOUI M, BENATIYA I (Fès, Maroc)

- 1287 **Sclérotique bleue dans l'ostéogénèse imparfaite.**
CHTOUROU H*, HADDAR S, BELHAJ M, BRAHAM-ZHIOUA I, FARHAT R, BOUKARI M, ZHIOUA R (Tunis, Tunisie)
- 1288 **Les manifestations oculaires de syndrome de Temtamy : à propos d'un cas.**
BELFAIZA S*, ERIGA LJV, ABDELHADI O, ABDELLAOUI T, KHANAOUCHI N, JEDOU I, ZERROUK R, ELASRI F, MOUZARI Y, KARIM R, OUBAAZ A (Rabat, Maroc)
- 1289 **Diagnostic du pseudo-oedème papillaire chez l'enfant : étude rétrospective descriptive d'une série de 30 cas.**
BOUVAREL H*, PIANTON N, LAITANG C, BURILLON C, TALEB A (Lyon)
- 1290 **Gestion de l'hypertension intracrânienne dans la cystinose infantile à travers un cas clinique.**
DUPESSEY F*, BEYLERIAN M, DENIS D (Marseille)
- 1291 **Etude des caractéristiques cliniques d'une cohorte d'enfants atteints de glaucome juvénile.**
HATHOUTI I*, AMADOU, B, DOBBELS, Z, CLEMENT A, ABDELMASSIH Y, DUREAU P, CAPUTO G (Paris)
- 1292 **Reproductibilité inter-observateur dans la classification et l'indication de traitement de la Rétinopathie du Prématuré.**
MADKAUD AC*, DENIER M, BARJOL A, METGE F, CLEMENT A, CHAPRON T, CAPUTO G (Paris)
- 1293 **L'apraxie oculomotrice de Cogan.**
SANTORINI M* (Reims), BODDAERT N, ROUX CJ, BREMOND GIGNAC D, ROBERT M (Paris)
- 1294 **Un cas de xérophtalmie sévère.**
ADRAR R*, CHAPRON T, CAPUTO G, GABISON E, DUREAU P, MARTIN G (Paris)
- 1295 **Caractéristiques épidémiologiques des urgences pédiatriques d'un centre ophtalmologique parisien.**
BOULANGER E*, MARTIN G, ETTAYEB R, GROSSELIN M, DENTEL, A, PARTOUCHE, S, DUREAU P, CHAPRON T, VIGNAL C, CAPUTO G (Paris)
- 1296 **Luxation cristallinienne bilatérale révélant une homocystinurie.**
SAOUDI I*, GHEMRI N (Beni Messous, Algérie)
- 1297 **Manifestations oculaires de l'amylose à transthyrétine.**
CHAABANE M*, TARD C, LAMBLIN N, TRAN THC (Lille)
- 1298 **Manifestations oculaires au cours d'un CINCA syndrome : A propos de un cas.**
MEKYNA S*, KOUGOU NTOUTOUME AR, CHERKAOUI O (Rabat, Maroc)
- 1299 **Le syndrome de Waardernburg type 1 : une pathologie rare à ne pas méconnaître.**
CHAHIR R*, AMRANI S, LAFTIMI Z, MATAA N, ELMAALOU M, ALLALI B, EL KETTANI A (Casablanca, Maroc)
- 1300 **Epidémiologie des atteintes ophtalmologiques dans une population pédiatrique de neurofibromatose de type 1.**
MINOT M*, BEYLERIAN M, STOLOWY N, AUDIC F, DENIS D (MARSEILLE)
- 1301 **Chirurgie de la cataracte uvéitique chez l'enfant : à propos de 11 cas.**
EL MOUBARIK N*, LAZAAR H, BOUIRIG K, HACHIMI R, BOUTIMZINE N, CHERKAOUI O (Rabat, Maroc)
- 1303 **Syndrome de Protée : à propos d'un cas.**
PHILIPPE A*, PETIT F, SMIRNOV V (Lille)
- 1304 **Méta-analyse des mutations du gène CYP1B1 chez les patients atteints de glaucome congénital primitif.**
HADDAD A*, EL MAALOU M, ALLALI B, EL KETTANI A (Casablanca, Maroc)
- 1305 **Persistance de la vascularisation fœtale compliquée d'un glaucome néovasculaire : à propos d'un cas.**
AYAD R*, JAMALDINE H, EL MAALOU M, ALLALI B, EL KETTANI A (Casablanca, Maroc)
- 1306 **Mesure non invasive du Break Up Time au Lacrydiag chez des patients atteints d'aniridie congénitale.**
PILLITTERI P*, BELAHDA A, ROBERT M, BREMOND GIGNAC D (Paris)
- 1307 **Syndrome de Weill-Marchesani secondaire à une mutation dans le gène LTBP2 : à propos de 3 cas.**
MANDRILLON N* (Paris), PIANTON N (Lyon), VALLEIX S, BAUJAT G, BREMOND-GIGNAC D, ROBERT M (Paris)
- 1308 **La trabéculéctomie par mitomycine C dans le glaucome congénital : injection sous conjonctivale VS imbibition par micro-éponge (à propos de 70 yeux).**
HIMMICH M*, MKHAITRATT M, ELHOSSAINE B, ZDAIK G, LAHLOU L, BENNIS A, CHRAÏBI F, ABDELLAOUI M, BENATIYA I (Fès , Maroc)
- 1309 **Réfraction chez l'enfant : Comparaison de la réfraction avec ou sans cycloplégie à l'autoréfractomètre fixe vs Plusoptix A12.**
SAIDI H*, FILALI O, MRANI ALAOUI A, BENMLIH C, EL OUAZZANI TAYBI H, BENNIS A, CHRAÏBI F, ABDELLAOUI M, BENATIYA I (Fès , Maroc)
- 1310 **Dysplasies Ectodermiques, annexes et surfaces.**
MILHEIRO R*, HADJ-RABIA S, ROBERT M, BREMOND GIGNAC D (Paris)
- 1311 **Maladie de COATS.**
JOMAA R* (Oujda, Maroc)
- 1312 **Manifestations oculaires des lipidoses congénitales.**
FRIKHA I*, SAYADI J, GAIED N, CHOURA R, MEKNI M, RAYHANE H, MALEK I, ZGHAL I, NACEF L (Tunis, Tunisie)
- 1313 **Syndrome de néphrite tubulo interstitielle et uvéite : caractéristiques cliniques et paracliniques, traitement et pronostic visuel et rénal. A propos de 9 cas pédiatriques.**
DELCASSO C*, TALEB A, REZKALLAH A, PIANTON N, DENIS P, KODJIKIAN L, BURILLON C (Lyon)
- 1314 **Staphylome postérieur dans un contexte de cécité nocturne congénitale stationnaire.**
HEMPTINNE C*, POSTOLACHE L (Bruxelles, Belgique)
- 1315 **Dystrophies cornéo-irido-lenticulaires, ou syndrome de Peters : à propos d'un cas.**
FILLATRE M* (Salouël), PROMELLE V, JANY B, SOPHIE B (Amiens)
- 1316 **Syndrome TINU : à propos de 6 cas pédiatriques.**
BACHIR Y*, ROBERT M, CHALUMEAU M, BREMOND GIGNAC D (Paris)

- 1317 **Les gliomes des voies optiques associés à la neurofibromatose de type 1 : épidémiologie et facteurs pronostiques.**
FLORENT C*, HUGO J, DENIS D (Marseille)
- 1319 **Les uvéites associées à l'arthrite juvénile idiopathique.**
ZAKOUN M*, CAMARA F, BELGHMAIDI S, HAJJI I, MOUTAOUKIL A (Marrakech, Maroc)
- 1320 **Etoiles précapsulaires : Aspect exceptionnel en monogramme.**
BENADADA S*, JEDOU I, ZERROUK R, EL ASRI F, MOUZARI Y, KARIM R, OUBAAZ A (Rabat, Maroc)
- 1321 **Corps étranger intra-oculaire, résultat d'une cohorte pédiatrique.**
CAVILLE M*, MARTIN G, POIGNET B, METGE F, CAPUTO G (Paris)
- 1322 **Maladie de Coats, Aspects cliniques, thérapeutiques et devenir visuel (à propos de 25 cas).**
CHARIF KHALIFI M*, BELAAROUSSI S, SAMI H, BAMOUSSI A, L. KORA X, AMRANI S, HAMDANI H, TANIA E, MTALAI N, ELMAALOU M L, ALLALI B, EL KETTANI A (Casablanca, Maroc)
- 1323 **Efficacité et effets secondaires des injections hebdomadaires d'adalimumab dans la prise en charge des uvéites réfractaires associées à l'arthrite juvénile idiopathique.**
HUARD J*, MURAIN M, GRALL M, GUEUDRY, J (Rouen)
- 1324 **Sclérite postérieure de l'enfant : Aspects cliniques, radiologiques et particularités thérapeutiques.**
GARGOURI MA*, CLEMENT A, FARES S, MELKI I, MEINZER U, GABISON E, TITAH CS, COCHEREAU I (Paris)
- 1325 **L'ECA a une faible valeur diagnostique dans l'uvéite pédiatrique.**
AULANIER A*, STOLOWY N (Marseille), OSSWALD D (Strasbourg), ZANIN E, BENSO C, JURQUET AL, RETORNAZ K, DAVID T (Marseille), SAUER A (Strasbourg), DENIS D (Marseille)
- 1326 **Maladie de Behçet pédiatrique : une entité à évoquer en cas d'uvéite sévère.**
AZRI C* (Paris), EID L, BARREAU E, GUILLAUME S, KONE-PAUT I, BOROCOCO C, GALEOTTI C, LABETOULLE M, ROUSSEAU A (Le Kremlin-Bicêtre)
- 1327 **Intérêt de la vitrectomie dans la prise en charge des membranes épirétiniennes associées à un hamartome combiné de la rétine et de l'épithélium pigmentaire : à propos d'un cas pédiatrique.**
DESURMONT MG*, ROBERT M, BLANCO GARAVIT R, DARUICH A, BREMOND-GIGNAC D (Paris)
- 1328 **A propos de la prise en charge ophtalmologique des plagiocéphalies antérieures.**
LAITANG C*, TALEB A, BOUVAREL H, DI ROCCO F, BEURIAT PA, MOTTOLESE C, SZATHMARI A, BURILLON C, PANTON N (Lyon)
- 1329 **Ostéomes choroïdiens bilatéraux chez une enfant de 2 ans : à propos d'un cas.**
DE LAAGE P*, BREMOND GIGNAC D, ROBERT M, NGUYEN DT (Paris)
- 1330 **A propos d'un cas de nodule inflammatoire irien mimant une métastase chez une enfant traitée pour un néphroblastome**
KOESTEL E*, SPEEG-SCHATZ C, BALLONZOLI L, GAUCHER D, BOURCIER T, SAUER A (Strasbourg)
- 1331 **Les taches de Yasunari dans la NF-1 : à propos d'un cas.**
DEVILLIERS MJ*, MARTIN G, CHAPRON T, CAPUTO G (Paris)
- 1332 **Exophtalmie révélant une fibromatose infantile chez un nouveau né : rôle de l'ophtalmologiste, du diagnostic au traitement.**
BOUZAR M*, SCHWARTZ C, DELHOMME L, LAITHIER V, DELBOSC B, GAUTHIER AS (Besançon)
- 1333 **Implantation à fixation intra-sclérale dans la prise en charge des aphakies pédiatriques avec défaut de support capsulaire.**
CAYZAC V*, COMET A, AZIZ A, MATONTI F, DAVID T, BEYLERIAN M, DENIS D (MARSEILLE)
- 1334 **Hyperoxalurie primitive de type 1 : Cas clinique.**
SIFER A*, TOMIETTO P, MARCIANO E, BENNI D, BUI QUOC E (Paris)
- 1335 **Épaisseur cornéenne centrale dans la population pédiatrique par PENTACAM : à propos de 431 cas.**
EL OUZZANI TAYBI H*, LAMBARKI O, OMARI BETAHI M, OUAIL H, FILALISADOUK M, BENNIS A, CHRAÏBI F, ABDELLAOUI M, BENATIYA I (Fès, Maroc)
- 1336 **Traumatismes oculaires chez l'enfant : profil épidémiologique, clinique, thérapeutique et impact psychosocial : étude rétrospective à propos de 449 cas.**
SEFRIOU M*, EL BELIDI H, MRINI B, BOUTIMZINE N, CHERKAOUI O (Rabat, Maroc)
- 1337 **L'intérêt des lentilles de contact dans les ésootropies accomodatives.**
COPPENS C*, DUBUS S (Amiens), EL AMALI S (Salouël), PROMELLE V (Toronto, Canada), JANY B, BOUCENNA W (Amiens)
- 1338 **Influence de l'anisométrie sur le développement de la vision binoculaire.**
WALLON H*, GODEAU C, TANGHE O (Amiens), PROMELLE V (Toronto, Canada), JANY B, BOUCENNA W (Amiens)
- 1339 **Le Syndrome de Stilling-Türk-Duane : à propos d'un cas.**
BOUSSETA S*, HAMMOUCHE MA, CHEIKH Z, HOMAIDE S, MCHACHI A, BENHMIDOUNE L, A.CHAKIB A, R.RACHID R, ELBELHADJI M (Casablanca, Maroc)
- 1340 **Corrélation entre transillumination irienne et acuité visuelle chez les patients atteints d'albinisme oculo-cutané.**
SIMON G*, BREMOND GIGNAC D, ROBERT M, DARUICH A (Paris), BELAHDA A (Paris), DEVO N (Limoges)
- 1341 **Particularités cliniques et thérapeutiques des ésootropies précoces..**
KHELIFI K*, LAJMI H, CHOURA R, ZAHAF A, HMAIED W (Tunis, Tunisie)
- 1342 **Paralysie oculomotrice post traumatique : traitement et pronostic.**
BENCHERIF S*, REGRAGUI A, BELMEKKI M (Rabat, Maroc)
- 1343 **Résultats du traitement chirurgical des ésootropies partiellement accommodatives.**
BELHAJ M*, LAJMI H, ZAHAF A, HMAIED W, EL FEKIH L (Tunis, Tunisie)
- 1344 **Anophtalmie congénitale unilatérale : à propos d'un cas.**
RACHDA S*, HAKAM J, EL KHALIFA YZ, BELGHMAIDI S, HAJJI I, MOUTAOUKIL A (Marrakech, Maroc)

- 1345 **Évolution spectaculaire d'une opacité stromale séquellaire d'une kératite virale.**
MTALAI N*, ALLALI B, L.KORA X, ELONGO TJ, BEL'HANTIER LS, LOUBNA E, EL KETTANI A (Casablanca, Maroc)
- 1346 **Hyphéma spontané comme signe de présentation du rétinoblastome.**
KAIMBO WA KAIMBO D*, MWAMBA B, KAIMBO MT (Kinshasa, La République Démocratique du Congo)
- 1347 **Rosacée oculaire chez les enfants : au but d'un cas.**
LOPEZ ALEMANY A* (Xàtiva, Espagne)
- 1348 **Eversion palpébrale congénitale syndromique : Une présentation rare.**
ZAYANI A* (Sousse), SAYADI J, CHERNI I, RAYHANE H, CHOURA R, MEKNI M, CHEBBI A, ZGHAL I, MALEK I, NACEF L (Tunis, Tunisie)
- 1349 **Mise à jour d'une planche d'acuité visuelle logarithmique pour enfant avec des optotypes de « dessins »**
T.-L. Bizeau

Pratiques professionnelles - Epidémiologie

- 1350 **Observance du traitement chirurgical en milieu ophtalmologique au Togo.**
AMEDOME KM*, VONOR K, AYENA KD, MANEH N, DZIDZINYO K, BALO K (Lomé, Togo)
- 1351 **La téléexpertise en ophtalmologie en EHPAD : validation d'un protocole.**
RODRIGUEZ T*, SOETHOUDT M, FANTOU P, SOMME D, MOURIAUX F (Rennes)
- 1352 **Ophtalmologie pour personnes âgées dépendantes : Concordance diagnostique entre l'examen ophtalmologique réalisé en présentiel grâce au matériel portatif et l'examen télé-ophtalmologique**
STITOU B*, HUNG J, MALADRY F, MAUDINET A, GAYADINE-HARRICHAM Y, ROBINET P, DEPLANQUE X, BROCCQUET E, TRAN THC (Lille)
- 1353 **Traitement d'une mélanose conjonctivale primitive acquise par Mitomycine C : à propos d'un cas**
HENDI Y*, MALAISE D, DESJARDINS L, CASSOUX N, MATET A (Paris)

Rétine chirurgicale

- 1354 **Traitement chirurgical d'un trou maculaire réfractaire de petite taille par lambeau autologue de capsule antérieure.**
RODALLEC FT*, KEILANI C, GAILLARD R, LELEU I, BENNEDJAI A, AMARA OUALI A, BUFFET J, THEILLAC V, MOYAL L, BLUMEN-OHANA E, ADAM R, NORDMANN JP (Paris)
- 1355 **Trous maculaires atypiques : analyse descriptive et résultats post-opératoires**
PHILIPPAKIS E*, COUTURIER A (Paris), MARCHAL A (Le Mans), CHEHAIBOU I, GAUDRIC A, TADAYONI R (Paris)
- 1356 **Etiologies des hémorragies intravitréennes en dehors du diabète.**
EL KOUHEN N*, BENNANI M (Casablanca, Maroc)
- 1357 **Évolution spontanée des trous lamellaires maculaires en trous maculaires de pleine épaisseur : caractéristiques cliniques et résultats Chirurgicaux.**
CHEHAIBOU I* (Paris), RAHIMY E (Palo Alto, États-Unis), HUBSCHMAN JP (Los Angeles, États-Unis), GAUDRIC A, TADAYONI R (Paris)
- 1358 **Prévalence et facteurs prédictifs d'adhérence vitréomaculaire dans les yeux opérés de membrane épimaculaire.**
LUC MS* (Nancy), LUC A (Vandœuvre-Lès-Nancy), ANGIOI-DUPREZ K (Nancy), THILLY N, BERROD JP, CONART JB (Vandœuvre-Lès-Nancy)
- 1359 **Hémorragie rétro hyaloïdienne unilatérale spontanée révélant une thrombopénie (à propos d'un cas)**
RAID S*, BENTOUHAMI M, CHAJIA Z, MCHACHI A, BENHMIDOUNE L, A.CHAKIB A, RACHID R, M.ELBELHADJI M (Casablanca, Maroc)
- 1360 **Évolution naturelle du diamètre des trous maculaires de pleine épaisseur.**
BENCHEQROUN M*, CHEHAIBOU I, PHILIPPAKIS E, CHAUVIN A, LE MER Y (Paris), EID P, CREUZOT-GARCHER C (Dijon), BONNIN S, SANDALI O, COUTURIER A, TADAYONI R (Paris)
- 1361 **Free flap de membrane limitante interne pour traiter les trous maculaires réfractaires: résultats anatomiques et fonctionnels.**
MEHECH J*, LORENZI U (Rouen), SBORGIA G (Bari, Italie), FORLINI M (Saint-Marin, San Marin), SOLER V (Toulouse), MORA P (Parma, Italie), PARRAT E (Baie Mahault), MATONTI F (Marseille), UZZAN J (Rouen), DE FAZIO R (Imola, Italie), SAMPO M (Toulon), MURAINÉ
- 1362 **Facteurs pronostiques tomographiques dans la chirurgie du trou maculaire de grande taille.**
MASLAH T*, ZGOLLI H, GRISSA A, MABROUK S, ZGHAL I, NACEF L (Tunis, Tunisie)
- 1363 **Facteurs pronostiques pour la chirurgie des trous maculaires idiopathiques : large étude rétrospective de 462 yeux.**
LACHANCE A*, HÉBERT M, GARNEAU J, ROZON JP, BOURGAULT S, CAISSIE M, TOURVILLE É, DIRANI A (Québec, Canada)
- 1364 **CAS CLINIQUE : Baisse de vision inexplicée au retrait d'huile de silicone.**
LOUISE C*, GUILLAUMIE T, MIRI A (Saint-Brieuc)
- 1365 **Résultats à moyen terme de la vitrectomie pars plana combinée a un implant intraoculaire a fixation sclérale sans suture chez les patients présentant un mauvais soutien capsulaire: une nouvelle approche chirurgicale.**
BRAVETTI GE*, PAPANAVVAS I, CHATZISTERGIOU V, AMBRESIN A (Lausanne), POURNARAS C (Genève), POURNARAS JA (Lausanne,

Suisse)

- 1366 **Vitrectomie post traumatique par la pars plana : indications, timing de la chirurgie et résultats..**
MASLIK M*, ABAAQIL Y, SARAH B, HAJJI I, MOUTAOUAKIL A (Marrakech, Maroc)
- 1367 **Particularités tomographiques de l'œil adelphe des patients présentant un trou maculaire idiopathique.**
GRISSA B* (Ez Zahra), ZGOLLI H, GRISSA A, GRISSA A, ZGHAL I, NACEF L (Tunis, Tunisie)
- 1368 **Récupération visuelle après fermeture des trous maculaires de grande taille.**
NACEF L*, ZGOLLI H, MABROUK S, RAYHANE H, FEKIH O, ZGHAL I (Tunis, Tunisie)
- 1369 **Chirurgie du Trou Maculaire (TM) : pourquoi ne pas envisager un lambeau inversé de Limitante interne (LI) pour tous les patients lors de la chirurgie initiale ?**
HAMON F* (Saint-Jean-De-Luz), FERREIRA N, FERREIRA A (Porto, Portugal), SOYEUR R, PINEL A (Saint-Jean-De-Luz)
- 1370 **Rôle de l'interface vitréo-rétinienne dans le développement du syndrome d'Irvine-Gass après phacoémulsification.**
SELLAMI MBH*, CHOURA R, SAIDANE R, GOUIDER D (Tunis), ARFAOUI A (Marsa), MAALEJ A, KHALLOULI A (Tunis, Tunisie)
- 1371 **Cœdème maculaire médicamenteux bilatéral chez une jeune dame de 30 ans.**
DJIGUIMDÉ WP*, SANOU J (Ouagadougou), BILE PEFK (Bouaké, Côte d'Ivoire), SANKARA P, MÉDA/HIEN GA, ZABSONRÉ-AHNOUX A, MÉDA N (Ouagadougou, Burkina Faso)
- 1372 **Acétonide de fluocinolone (ILUVIEN®): efficacité et tolérance dans le traitement de l'oedème maculaire diabétique chronique.**
BOUSNINA Y*, BESBES H, MEHDAOUI Z, RAPP P (Nanterre)
- 1373 **Rétinopathie de Purtscher (à propos d'un cas).**
HIJAZI A* (Ézanville), TEYSSIER G, BENICHOU R, ELHOUSSEINI A, BEN NACEUR E, SAIKALY L, MAHENDRIAN P, COULIBALY B, HIRSCH A (Gonesse)
- 1374 **Corrélation entre l'angiographie en cohérence optique et la tomographie en cohérence optique dans les occlusions veineuses**
OUEDERNI M*, BEN HADJ KHALIFA M, MAAMOURI R, SASSI H, CHEOUR M (Tunis, Tunisie)
- 1375 **Une présentation rare d'une occlusion veineuse héli-rétinienne associée à une occlusion artérielle héli-rétinienne concomitante.**
SASSI H*, OUEDERNI M, MEFTEH M, MAAMOURI R, CHEOUR M (Tunis, Tunisie)
- 1376 **Évolution de la pression intra-oculaire après injection d'un implant intra-vitréen d'acétonide de fluocinolone : étude dans 2 pays européens.**
LEBRIZE S*, ARNOULD L (Dijon), BUSCH C, REHAK M (Leipzig, Allemagne), BAILLIF S (Nice), MASSIN P, CFSR CFSDSLR, GRISE-DULAC A (Paris), BRON AM, CREUZOT-GARCHER C (Dijon)
- 1377 **Imagerie multimodale d'un trou maculaire de pleine épaisseur au cours de la maladie de Behçet.**
MASMOUDI M*, BOURAOUI R, HASSAIRI A, SELMI A, GHARBI Z, CHAKER N, MGHAIETH F, ELMATRI L (Tunis, Tunisie)
- 1378 **Du scotome à la pathologie générale : Le syndrome de SUSAC.**
CHARTIER J*, PISELLA PJ, LE LEZ ML (Tours)
- 1379 **Complications ophtalmologiques du pseudoxanthome élastique : traitement actuel et perspectives.**
ROCATCHER A*, HAUTION D, GOHIER P, MARTIN L (Angers)
- 1380 **Apport comparatif du laser rétinien à navigation (Navilas 577+) dans le traitement par photocoagulation des macro-anévrismes capillaires rétiens.**
OLORY-GARNOTEL L*, RAMOUL CE, ARNDT C (Reims)
- 1381 **Efficacité du Tocilizumab dans la stabilisation de l'oedème maculaire réfractaire inflammatoire post-chirurgical : un rapport de deux cas.**
MEDURI E*, TSIROPOULOS GN, RIBI C, AMBRESIN A (Lausanne, Suisse)
- 1382 **Occlusion artérielle rétinienne bilatérale révélant une insuffisance aortique sévère.**
AMRANI S*, CHOKAYRI M, MATAA N, ELMAALOU M, ALLALI B, EL KETTANI A (Casablanca, Maroc)
- 1383 **Le Syndrome d'Ischémie Oculaire : Une entité rare et méconnue.**
MOUSSA M* (Marsa), ZAHAF A (Tunis), JANDOUBI F (Marsa), LAJMI H, HMAIED W (Tunis, Tunisie)
- 1384 **Syndrome d'ischémie oculaire se cachant derrière une anisocorie chez un patient de 47 ans : à propos d'un cas.**
CHABBI I*, LEBRANCHU P, LE MEUR G, WEBER M, FOSSUM P, DUCLOYER JB (Nantes)
- 1385 **Contusion rétinienne et traumatisme à globe fermé.**
ROCHER A*, ROCHEPEAU C, BURILLON C (Lyon)
- 1386 **Une évaluation en « vie réelle » sur la population italienne d'un traitement de l'œdème maculaire secondaire a une occlusion veineuse rétinienne, par implant de dexaméthasone 0,7 mg a diffusion lente. Un suivi de 36 mois**
DRAGOTTO F*, BRANCHETTI M, VIRGILI G, GIANANTI F, SODI A (Firenze, Italie)
- 1387 **Les injections intravitréennes des anti-VEGF à propos d'une série de 203 cas.**
ELAOUNI R*, MERIMI O, SALEY HAMIDOU I, BOUZIANE S, HIMMICH M, BENNIS A, CHRAÏBI F, ABDELLAOUI M, BENATIYA I (Fès, Maroc)
- 1388 **Intérêt de l'OCT angiographie dans la maculopathie radique.**
GOUIDER D*, SAIDANE R, CHOURA R, EL AMRI MEZGHANI K, MAALEJ A, KHALLOULI A (Tunis, Tunisie)
- 1389 **Rétinopathie ischémique compliquant une maladie de takayasu.**
CAMARA F*, MADIQ B, BELGHMAIDI S, HAJJI I, MOUTAOUAKIL A (Marrakech, Maroc)
- 1390 **Hémorragie intra vitréenne récidivante compliquant une rétinopathie drépanocytaire : à propos d'un cas.**
BARDI C*, HASSINA S, HASNAOUI I, SERGHINI L, OUZZANI B, ABDALLAH E, BERRAHO HAMANI A (Rabat, Maroc)
- 1391 **Occlusion de la veine centrale de la rétine du jeune adulte : a propos un cas.**
BARKNAN K*, SAADOUNI C, MOURSILI Y, JATIK B, A.MCHACHI A, A.CHAKIB A, L.BENHMIDOUNE L, R.RACHID R, ELBELHADJI M (Casablanca, Maroc)

- 1392 **Vascularite rétinienne occlusive bilatérale au cours d'une sclérodémie systémique.**
MILI BOUSSEN I*, BRAHAM-ZHIOUA I, KAOUEL H, ABID Y, BAKIR A, BOUKARI M, ZHIOUA R (Tunis, Tunisie)
- 1393 **Ablation de silicone après tamponnement prolongé pour décollement de rétine tractionnel : suivi à long terme.**
CHEBBI BEN ABDEKRAHMAN A*, ZGOLLI H, MABROUK S, ALAYA N, FEKIH O, BOUGUILA H (Tunis, Tunisie)
- 1394 **Facteurs de risques, résultats anatomiques et fonctionnelles des décollements de rétine récidivants après vitrectomie de première**
BENNIS A*, MAAROUFI S, KHODRISS C, CHRAÏBI F, ABDELLAOUI M, BENATIYA I (Fès , Maroc)
- 1395 **Chirurgie combinée phaco-vitrectomie versus vitrectomie seule chez les patients phakes opérés de décollement de rétine rhexmatogène, à propos de 81 cas.**
TYBURN C* (Rouen)
- 1396 **Comparaison entre les tamponnements à l'air et au gaz pendant une vitrectomie 25 gauges pour un décollement de la rétine supérieure primaire rhexmatogène.**
AMARA A*, BERNABEI F, BUFFET J, SELAM A, ADAM R, AKESBI J, RODALLEC T, NORDMANN JP, ROTHSCCHILD PR (Paris)
- 1397 **Effet de la durée de tamponnement par huile de silicone sur les modifications de structure rétinienne des patients opérés de décollement de rétine rhexmatogène.**
DUBROUX C*, SALLERON J, ANGIOI K, BERROD JP, CONART JB (Vandœuvre-Lès-Nancy)
- 1398 **Modifications anatomiques et fonctionnelles après ablation d'huile de silicone.**
EID P*, BAUDIN F, GABRIELLE PH, BRON AM, CREUZOT-GARCHER C (Dijon)
- 1399 **Le glaucome siliconique : Aspects cliniques et facteurs de risque.**
BOUAZZAOUI EOA*, LAJMI H, ZAHAF A, HMAIED W (Tunis, Tunisie)
- 1400 **Décollements de rétine par déchirures géantes : à propos de 25 CAS.**
FILALI O*, EL MAROUFI S, SALEY HAMIDOU I, OUAIL H, LAHLOU L, BENNIS A, CHRAÏBI F, ABDELLAOUI M, BENATIYA I (Fès , Maroc)
- 1401 **Facteurs de risque d'œdème maculaire post-opératoire après chirurgie d'un premier décollement de rétine.**
MERAD M*, BAUDIN F, GABRIELLE PH, BRON AM, CREUZOT-GARCHER C (Dijon)
- 1402 **Hémorragies rétinienne périphériques post-vitrectomie dans la chirurgie du décollement de rétine.**
LAVIGNE A*, LORENZI U, MURAIN M (Rouen)
- 1403 **Résultats tomographiques dans la chirurgie du décollement de rétine tractionnel du diabétique.**
AZAIEZ S*, ZGOLLI H, MABROUK S, ZGHAL I, FEKIH O, NACEF L (Tunis, Tunisie)
- 1404 **Résultats de la vitrectomie avec tamponnement par gaz vs huile de silicone dans le traitement des décollements de rétine rhexmatogènes non compliqués.**
ZHIOUA GMAR R*, BRAHAM-ZHIOUA I, ELAMRI H, KAOUEL H, BOUBAKER C, AMMOUS I, BOUSSEN I (Tunis, Tunisie)
- 1405 **Caractéristiques tomographiques et résultats chirurgicaux du syndrome de traction vitréomaculaire.**
ZGHAL MOKNI I*, ZGOLLI H, MABROUK S, RAYHANE H, FEKIH O, NACEF L (Tunis, Tunisie)
- 1406 **Quand le Lymphome Décolle la Rétine.**
BOURHIS M*, THIERY T, COCHENER B (Brest)
- 1407 **Borréliose de lyme chez une enfant compliquée de néovascularisation choroïdienne bilatérale.**
MOUAKI BENANI S*, TALBI S, OUHADJ MO (Sidi M'Hamed, Algérie)
- 1408 **Stries angiodes compliquées de néovaisseaux choroïdiens révélateurs d'un pseudoxanthome élastique.**
DJEFFAL A* (Meaux), AZELI WS, STOULBO E (Coulommiers)
- 1409 **Injection d'implant intravitréen de Dexaméthasone et de Fluocinolone acétonide dans le traitement de l'œdème maculaire réfractaire de la maladie de Coats de l'adulte**
PREVOST O* (Reims), VALEN C (Jakarta, Indonésie), DENOYER A, DJERADA Z, ARNDT C (Reims)
- 1410 **Décollement rétinien rhexmatogène et inhibiteurs du VEGF dans diverses maladies rétinienne en pratique clinique courante : données du registre Fight Retinal Blindness!**
HOUSSAMI M* (Dijon), NGUYEN V (Sydney, Australie), BARTHELMES D (Zurich, Suisse), CREUZOT-GARCHER C (Dijon), GILLIES M (Sydney, Australie), GABRIELLE PH (Dijon)
- 1411 **Eczéma de contact à la povidone iodée 5% après injection-intravitréenne : mythe ou réalité ?**
HU F*, PISELLA PJ, LE LEZ ML (Tours)
- 1412 **Switch de l'implant de dexaméthasone vers les injections sous ténoniennes de triamcinolone dans l'œdème maculaire diabétique.**
BORELLA Y*, BERTAUD S, TADAYONI R, DUPAS B, COUTURIER A, TOUHAMI S (Paris)
- 1413 **Décollement de l'épithélium pigmentaire isolé et pachychoïde : quelle association ? (à propos d'un cas).**
TENOURI S*, FIRDAOSSI M, SAIDI H, BENMLIH C , BENJBARA O, BENNIS A, CHRAÏBI F, ABDELLAOUI M, BENATIYA I (Fès , Maroc)
- 1414 **Néovaisseaux choroïdiens compliquant des stries angiodes bilatérales : intérêt de l'imagerie multimodale dans le diagnostic et la prise en charge.**
BOUGUILA H*, ZGOLLI H, MABROUK S, BENSALAM M, ZGHAL I, CHEBBI BAA (Tunis, Tunisie)
- 1415 **Œdème maculaire après chirurgie endovitréenne du décollement de rétine rhexmatogène : facteurs de risque et prise en charge.**
BOUJEMAA BACHA C*, ZGOLLI H, ALAYA N, MABROUK S, CHEBBI BAA, BOUGUILA H (Tunis, Tunisie)

Rétine Médicale

- 1416 **Localisation inhabituelle d'une varice choroïdienne.**
NHAM M*, DEFOORT-DHELLEMMES S, MARKS C, SMIRNOV V (Lille)
- 1418 **Maladie de Coats : Caractéristiques cliniques, angiographiques et tomographiques.**
BOULIMA K*, SAYADI J, MEKNI M, CHOURA R, RAYHANE H, KALLEL Z, MALEK I, ZGHAL I, NACEF L (Tunis, Tunisie)
- 1420 **Hypertrophie congénitale de l'épithélium pigmentaire rétinien : à propos d'un cas.**
BARBOUCHE S*, BELHAJ M, HADDAR S, BRAHAM-ZHIOUA I, SMAOUI S, BOUKARI M, ZHIOUA R (Tunis, Tunisie)
- 1422 **Classification de l'atrophie rétinienne basée sur l'apprentissage profond à l'aide de l'imagerie par autofluorescence du fond d'œil.**
MIERE A*, CAPUANO V, KESSLER A, ZAMBROWSKI O, JUNG C, COLANTUONO D, JUNG C, PALLONE C, PETIT E, SOUIED EH (Créteil)
- 1425 **Hématomes rétrohyaloïdiens traités au laser Nd : YAG au CHU de Reims : à propos de 5 cas.**
RAMOUL CE*, OLORY-GARNOTEL L, DENOYER A, ARNDT C (Reims)
- 1427 **Une atrophie maculaire asymptomatique.**
HAMY M* (Amiens), CHERGUI I (Saint-Quentin)
- 1428 **Index de vascularisation choroïdienne dans la toxicité à l'hydroxychloroquine.**
HALOUANI S*, MIERE A, LE HM (Créteil), SACCONI R, BORRELLI E (Milano, Italie), ZAMBROWSKI O, HERDA N (Créteil), QUERQUES G (Milano, Italie), SOUIED E (Créteil)
- 1429 **Rétinopathie Purtscher-like post grippale : à propos d'un cas chez un enfant de 12 ans.**
INGLARD C* (Poitiers), BOIXEL R, GOBERT F (La Rochelle)
- 1430 **Quand l'oeil est éreinté. Cystinose et chorioretinopathie séreuse centrale cortico-induite : à propos d'un cas.**
BOUDOUX O*, BAILLEUL H, QUINTYN JC (Caen)
- 1431 **Caractéristiques cliniques, angiographiques et tomographiques des télangiectasies juxtafovéolaires idiopathiques de type 2 en Tunisie, Afrique du Nord.**
AZAIEZ S*, SAYADI J, CHERNI I, RAYHANE H, MEKNI M, CHOURA R, KALLEL Z, MALEK I, ZGHAL I, NACEF L (Tunis, Tunisie)
- 1432 **Impact de l'hypertension artérielle sur la microvasculature rétinienne : Etude en OCT-Angiographie.**
EL AMRI MEZGHANNI K*, GOUIDER D, CHOURA R, SAIDANE R, MAALEJ A, KHALLOULI A (Tunis, Tunisie)
- 1433 **Maculopathie unilatérale induite par un pointeur laser chez un enfant**
GONNAUD L*, ROUSSEL C, SOPHIE B, PROMELLE V (Amiens)
- 1434 **Maculopathie à l'hydroxychloroquine.**
VILA J*, KHANNA R, LE LEZ ML, MAJZOUB S, PISELLA PJ (Tours)
- 1435 **Suivi en angiographie par tomographie en cohérence optique d'une néovascularisation choroïdienne secondaire à une rupture traumatique de la membrane de Bruch : à propos d'un cas.**
HUANG L*, BENLAHBIB M, SEMOUN O, SOUIED E (Créteil)
- 1436 **EPITHELIOPATHIE EN PLAQUES : à propos d'un cas.**
ERIGA LJV*, DAHI S, BRAROU H, ZERROUK R, MOUZARI Y, OUBAAZ A (Rabat, Maroc)
- 1437 **Tâches de Roth révélant une aplasie médullaire.**
ABDELHEDI M*, ZAHAF A (Marsa), KHARRAT R (Tunis), LAJMI H, RHIMI F, HMAIED W (Marsa, Tunisie)
- 1438 **Néovascularisation choroïdienne sur foyer cicatriciel de chorioretinite à Bartonella henselae.**
NAVARRO F*, ISCAR C, BLIN H (Amiens), PROMELLE V (Toronto, Canada), JANY B, BOUCENNA W (Amiens)
- 1439 **Occlusion combinée de l'artère centrale de la rétine et de la veine centrale de la rétine révélant un myélome multiple.**
JANDOUBI F* (Marsa), ZAHAF A (Tunis), MOUSSA M (Marsa), LAJMI H, HMAIED W (Tunis, Tunisie)
- 1440 **Une mutation de RHO associée à un phénotype chorioretinien particulier : suivi de trois familles.**
HALLALI G*, MOHAND-SAID S, ANDRIEU C, ANTONIO A, CONDROYER C, SAHEL JA, ZEITZ C, AUDIO I (Paris)
- 1441 **Intérêt de l'OCT-Angiographie dans la Rétinopathie Radique.**
CHOURA R*, ZAHAF A, LAJMI H, HACHICHA I, HMAIED W, BEN ACHOUR B (Tunis, Tunisie)
- 1442 **Caractéristiques cliniques et tomographiques des télangiectasies juxtafovéolaires idiopathiques de type 1 en Tunisie, Afrique du Nord.**
CHERNI I*, SAYADI J, MEKNI M, CHOURA R, RAYHANE H, RMILI NJ, MALEK I, NACEF L, ZGHAL I (Tunis, Tunisie)
- 1443 **Toxicité maculaire bilatérale de la Deferoxamine : à propos d'un cas.**
ABDELATIF E*, GASCON, P, DENIS D (MARSEILLE)
- 1444 **Décollement séreux rétinien compliquant des stries angioides en l'absence de néovascularisation choroïdienne.**
SELMI A*, BOURAOUI R, MASMOUDI M, BEN HADJ KHALIFA M, BEN DHIA R, MGHAIETH F, ELMATRI L (Tunis, Tunisie)
- 1445 **Colobome maculaire isolé unilatéral : à propos de deux cas.**
TANOUT S*, MKHAI TRATT M, ELHOSSAINE B, ZDAIK G, HIMMICH M, BENNIS A, CHRAÏBI F, ABDELLAOUI M, BENATIYA I (Fès, Maroc)
- 1446 **Purpura thombopénique idiopathique révélée par une hémorragie rétinienne : à propos d'un cas.**
AIT ELHAJ J*, ISSIACA BOUKARI M, BAHTI S, MCHACHI A, BENHMIDOUNE L, CHAKIB A, RACHID R, ELBELHADJI M (Casablanca, Maroc)
- 1447 **Human leucocyte antigen (HLA) de classe II et susceptibilité à la vasculopathie polypoïdale choroïdienne.**
MERLE H* (Fort-De-France), BERAL L (Guadeloupe), PIERRE M, JEAN-CHARLES A (Fort-De-France), BÉRA O, ROSAMONT LA, LÉZIN A (Fort-De-France, Martinique)

- 1448 **Néovaisseaux choroïdiens idiopathiques du sujet jeune : Clinique, traitement et évolution.**
BELTAIEF O*, SAYADI J, RMILI NJ, RAYHANE H, MEKNI M, CHOURA R, ZGHAL I, MALEK I, NACEF L (Tunis, Tunisie)
- 1449 **Une leucémie aiguë myéloblastique révélée par un décollement séreux rétinien bilatéral.**
KRIFA F*, MAHJOUR A, SELLEM I, MAHJOUR A, BEN ABDESSLEM N, HADJ SS, LAJIMI F, GHORBEL M, KNANI L (Sousse, Tunisie)
- 1450 **Profil épidémiologique, clinique, étiologique et évolutif des vascularites rétiniennes.**
BENTOUHAMI MR*, RAID S, HOMAIDE S, MCHACHI A, BENHMIDOUNE L, CHAKIB A, RACHID R, ELBELHADJI M (Casablanca, Maroc)
- 1451 **Plis choriorétiniens idiopathiques et diabète.**
BOUASSEL A*, BOUZIDI A, IFERKHASS S, LAKTAOUI A (Meknès, Maroc)
- 1452 **Un fond d'oeil qui fait tâche.**
SAIB Y*, GOBERT M, COCHENER B (Brest)
- 1453 **Chorioretinite plaçoïde postérieure syphilitique: imagerie multimodale d'une forme rare de syphilis oculaire.**
BERTRET C*, CHARPENTIER S, BASTELICA P, SENDON D, TRAN A, FENOLLAND JR, GIRAUD JM (Saint-Mandé)
- 1454 **Imagerie multimodale de la rod-cone dystrophy, à propos d'un cas.**
CHIRPAZ N*, AGARD E, BILLANT J, DOUMA I, LEVRON A, PLAS H, ROCHET E, KODJIKIAN L, DOT C (Lyon)
- 1456 **Implant intravitréen de fluocinolone : après l'espoir, le désespoir !**
CEREZ C*, COQUELET M, D'AIELLO A, ARZEL F, VANIMSCHOOT M (Brest)
- 1457 **Calcifications sclérochoroïdiennes unilatérales idiopathiques, à propos d'un cas.**
LAMPIN Q* (Amiens), CHEIMA W (Beauvais), PROMELLE V, JANY B, BOUCENNA W (Amiens)
- 1458 **Données de l'OCTA en corrélation avec d'autres techniques d'imagerie multimodale dans les dystrophies de type bâtonnet-cône.**
NASSISI M*, LAVIA C, MOHAND-SAID S (PARIS), SMIRNOV V (Lille), ANTONIO A, CONDROYER C, SANCHO S, VARIN J, GAUDRIC A, ZEITZ C (Paris), SAHEL JA (Paris, France), AUDO I (Paris)
- 1459 **Papille de Jensen : à propos d'un cas.**
BOUBSIR R*, SADOUNI C, ER-RACHIQ I, EL AF, MCHACHI A, BENHMIDOUNE L, RACHID R, CHAKIB A, ELBELHADJI M (Casablanca, Maroc)
- 1461 **Imagerie multimodale d'une néovascularisation de type 3 bilatérale et multifocale.**
BOUROU R*, LIMAIE M, HACHICHA I, ELMATRI K, ALIOUA H, GOUIDER D, MGHAIETH F, ELMATRI L (Tunis, Tunisie)
- 1462 **Histoire naturelle des décollements de l'épithélium pigmentaire avasculaires: comparaison des décollements séreux et drusénoïdes de l'épithélium pigmentaire.**
GOUDOT M*, MIERE, A, COLANTUONO D, MEHANNA CJ, CAPUANO V (Créteil), LE HM (Paris), QUERQUES L, QUERQUES G (Milano, Italie), SOUIED E (Créteil)
- 1463 **Altérations de la choriocapillaire dans la néovascularisation maculaire de type 3 : une analyse quantitative en swept-source OCT angiographie.**
LE HM*, MIERE A (Créteil), QUERQUES G (Milan, Italie), COLANTUONO D (Créteil), BORELLI E, SACCONI R (Milan, Italie), AMOROSO F, CAPUANO V, JUNG C, SOUIED E (Créteil)
- 1464 **Chirurgie des membranes épimaculaires chez des yeux présentant une dégénérescence maculaire liée à l'âge, une étude cas-témoins.**
RIVET A*, DELBOSC B, GAUTHIER AS (Besançon), SALEH M (Beyrouth, Liban)
- 1465 **Comparaison des stratégies pro re nata et treat and extend dans la dégénérescence maculaire liée à l'âge exsudative : une étude de non-infériorité.**
FAUDI E*, GAUTHIER AS, DELBOSC B, SALEH M (Besançon)
- 1466 **Résultats à 18 mois d'un schéma Treat and Extend Renforcé (TER) applicable en vraie vie dans le cadre de la dégénérescence maculaire liée à l'âge exsudative.**
ESCUDIER C*, SOLER V (Toulouse), GUALINO V (Montauban)
- 1467 **L'effet de la photothérapie dynamique dans le cadre de la DMLA exsudative résistante aux antiVEGF, une étude de cas.**
KODADAY K* (Lyon)
- 1468 **Incidence, facteurs de risque et résultats au long-cours des hémorragies sous-rétiniennes maculaires secondaires à la dégénérescence maculaire liée à l'âge exsudative en pratique clinique de routine : données du registre Fight Retinal Blindness!**
MAITRIAS S* (Dijon), NGUYEN V, ARNOLD J (Sydney, Australie), BARTHELMES D (Zurich, Suisse), CREUZOT-GARCHER C (Dijon), GILLIES M (Sydney, Australie), GABRIELLE PH (Dijon)
- 1469 **Facteurs de risques cliniques et morphologiques d'hématomes maculaires secondaires à une dégénérescence maculaire liée à l'âge.**
ZEGRARI S*, MIERE, A, COLANTUONO D, JUNG C, SOUIED E (Créteil)
- 1470 **Suivi par un carnet des patients ayant des injections intra vitréennes.**
SFAXI MG*, QUINTYN JC (Caen)
- 1471 **L'importance de la surveillance des patients atteints de Dégénérescence maculaire liée à l'âge humide pendant la pandémie de la maladie à coronavirus 2019: Une étude rétrospective de l'évaluation des résultats fonctionnels et structurels.**
TSIROPOULOS GN*, VALLE R, GALLO CASTRO D, AMBRESIN A (Lausanne, Suisse)
- 1472 **Néovaisseaux choroïdiens type 1 secondaires à la dégénérescence maculaire liée à l'âge et à la chorioretinopathie séreuse centrale : comparaison en imagerie multimodale .**
FAVARD C*, ZOLA M, LEJOYEUX R, BOUSQUET E, BEHAR-COHEN F (Paris)

Rétinopathie diabétique

- 1474 **Intérêt des apolipoprotéines A1 et B100 comme biomarqueurs de la rétinopathie diabétique (RD) : étude pilote à Yaoundé, Cameroun.**
KOKI G*, OSSONGO EA, ETOA M, BIANGROUP NP, MBONO S, NKECK J, AMA MOOR V (Yaoundé, Cameroun)
- 1475 **Notre expérience dans le traitement de l'œdème maculaire diabétique avec le laser NAVILAS.**
TAZI N*, BENNANI M (Casablanca, Maroc)
- 1478 **Iluvien : une issue différente chez un même patient.**
PAPEGAEY M*, KODJIKIAN L (Lyon)
- 1479 **Impacts du confinement sur le suivi des pathologies oculaires.**
BAJJOUK S*, BOUCHAAR M, BOUAZZA M, HADDOUGUI S (Casablanca, Maroc), BRAROU H, BELMALIH M, REDA K, OUBAAZ A (Rabat, Maroc)
- 1480 **Comparaison de la perte capillaire dans les régions maculaires et en moyenne périphérie dans la rétinopathie diabétique en OCT-angiographie grand champ.**
TORRES-VILLAROS H*, LAVIA C, ERGINAY, A, BONNIN S, TADAYONI R, GAUDRIC A, COUTURIER A (Paris)
- 1481 **Evaluation des lésions élémentaires de la rétinopathie diabétique à l'aide d'un système SLO (Mirante) comparé aux rétinographies standards**
BRANCHU A*, CHEHAIBOU I, ERGINAY, A, TADAYONI R, COUTURIER A, BONNIN S (Paris)
- 1482 **Rétinopathie proliférante bilatérale révélatrice d'une leucémie myéloïde chronique chez une patiente diabétique : à propos d'un cas.**
BOUMAAZI S*, CHAQRAOUI M, BELGHMIDI S, HAJJI I, MOUTAOUAKIL A (Marrakech, Maroc)
- 1483 **Analyse qualitative des données de l'OCT Angiographie, de l'œdème maculaire diabétique, et traités par Aflibercept.**
BOULET JF* (Évreux), COSCAS F (Créteil), SERRA R (Paris), CABRAL D (Lisbonne, Portugal)
- 1484 **Utilisation des déformations élastiques sur des images OCT d'œdème maculaire diabétique pour l'augmentation de données dans les algorithmes de deep-learning.**
DERMAN H* (Paris), BAR-DAVID L, BAR DAVID D, SHAPIRA Y, LEIBU R, DORI D, SHNEOR R, FISCHER A, ZAYIT-SOUDRY S (Haifa, Israël)

Traumatologie

- 1485 **Perforation cornéenne spontanée traitée par greffe de Tenon : une entité rare gérée par une simple technique.**
MRANI ALAOUI A*, FILALI O, TENOURI S, HANGUIR H, LAHLOU, BENNIS A, CHRAÏBI F, ABDELLAOUI M, BENATIYA I (Fès, Maroc)
- 1486 **Intérêt de l'imagerie dans le traumatisme orbitaire pénétrant par corps végétal.**
TALBI S*, MOUAKI BENANI S, OUHADJ MO (Sidi M'Hamed, Algérie)
- 1488 **Evaluation des pratiques de prise en charge des fractures du plancher d'orbite en France, place de l'examen ophtalmologique péri-opératoire : Résultats d'une enquête nationale en ligne (2020).**
CROZET A*, CORRE P, VABRES B, LEBRANCHU P, BERTIN H (Nantes)
- 1489 **Cellulites orbitaires révélant des corps étrangers intraoculaires négligés : à propos de 45 cas.**
ABOUNACEUR A*, BENAMEUR S, AIT ELHAJ J, MCHACHI A, BENHMIDOUNE L, CHAKIB A, RACHID R, ELBELHADJI M (Casablanca, Maroc)
- 1490 **Fracture de l'orbite et retentissement ophtalmologique au centre hospitalier et universitaire de Bouaké.**
BILE PEFK*, DIOMANDÉ GF, KONAN MP (Bouaké, Côte d'Ivoire), DJIGUÉMDÉ WP (Ouagadougou, Burkina Faso), DJEMI EM, KOFFI KFH, GOULÉ AM, DIABATÉ Z, OUATTARA Y (Bouaké, Côte d'Ivoire)
- 1491 **La voie d'abord rétro-caronculaire pour les fractures de la paroi médiale de l'orbite : à propos d'07 cas.**
KAOUANI A*, SLIMANI F, ELBELHADJI M (Casablanca, Maroc)
- 1492 **Hématomes sous-périostés orbitaires post-traumatiques.**
SABR A*, SLIMANI F, ELBELHADJI M (Casablanca, Maroc)
- 1493 **Épidémiologie et facteurs pronostics des traumatismes oculaires liés au travail.**
ROMDHANE M*, ZGOLLI H, MABROUK S, ZGHAL I, FEKIH O, NACEF L (Tunis, Tunisie)
- 1494 **Traumatismes oculaires professionnels : Evaluation et prévention.**
BENAMEUR S*, ABOUNACEUR A, CHOKAYRI M, MCHACHI A, BENHMIDOUNE L, CHAKIB A, RACHID R, ELBELHADJI M (Casablanca, Maroc)
- 1495 **Corps étrangers intra-oculaires du segment postérieur : Challenge diagnostique et thérapeutique.**
CHIKHAOUI S*, EL AF, MCHACHI A, BENHMIDOUNE L, CHAKIB A, RACHID R, ELBELHADJI M (Casablanca, Maroc)

Tumeurs

- 1496 **Les tumeurs du nerf optique : A propos de 18 cas.**

- HAMMOUMI Z*, RAFIK I, AYOUB R, YOUSFI M, ELMAALOU M, ALLALI B, EL KETTANI A (Casablanca, Maroc)
- 1497 **Présence simultanée d'une dystrophie maculaire et métastase choroïdienne : à propos d'un cas.**
FILALI ANSARY M*, AMOROSO F, SEMOUN O, MIERE A, SOUIED E (Créteil)
- 1498 **Un lymphome plasmablastique simulant une maladie de Vogt-Koyanagi-Harada.**
GUELLAB Y*, PROMELLE V, JANY B, BOUCENNA W (Amiens)
- 1499 **Etude de lésions conjonctivales suspectes de malignité, clinique versus histologie, et répercussions thérapeutiques. A propos de 4 cas.**
LEBRUN F*, BAILLEUL H, QUINTYN JC (Caen)
- 1501 **Compression du globe oculaire secondaire à une dysplasie fibreuse.**
ARTUS A* (Salouël), JANY B (Amiens)
- 1502 **Lymphangiome orbitaire : A propos d'un cas.**
MONTERO V*, BEYLERIAN M, DUPESSEY F, DENIS D (Marseille)
- 1504 **Exophtalmie aiguë révélant une leucémie aiguë myéloïde.**
TAAMALLAH-MALEK I*, SAYADI J, SMAOUI S, RAYHANE H, MEKNI M, CHOURA R, ZGHAL I, NACEF L (Tunis, Tunisie)
- 1505 **Intérêt des corticoïdes topiques dans l'hémangiome conjonctival palpébral de l'enfant.**
RANNEN R*, GOUIDER D, SAIDANE R, CHOURA R, MAALEJ A, KHALLLOULI A (Tunis, Tunisie)
- 1506 **Un sarcome myéloïde orbitaire révélant une rechute d'une leucémie myéloïde chronique.**
KEILANI C*, RODALLEC T, THEILLAC V, BUFFET J, GAILLARD R, MOYAL L, BLUMEN-OHANA E, ADAM R, NORDMANN JP (Paris)
- 1507 **Pseudotumeur inflammatoire idiopathique de l'orbite chez l'enfant : à propos d'un cas.**
BEN LASSOUED O* (Eaubonne), REKIK M, BEN HS, KAMMOUN S, SAMMOUDA T, TRIGUI A (Sfax, Tunisie)
- 1508 **Pseudo-uvéite antérieure révélant un lymphome de l'iris.**
SMAOUI A*, SALES DE GAUZY T, FARDEAU C, CHARLOTTE F, AIDAOUI N, BODAGHI B (Paris)
- 1509 **Tumeur palpébrale révélant un lymphome du manteau : à propos d'un cas et revue de la littérature.**
RIFAI K*, EL ARARI N, MOUTAMANI S, BENCHEKROUN S, CHERKAOUI O (Rabat, Maroc)
- 1510 **Occlusion artério-veineuse cataclysmique d'origine lymphomateuse.**
DEBBABI Y*, MALEK Y, BOUGGAR M, ZERROUK R, BELMALIH M, EL ASRI F, MOUZARI Y, KARIM R, OUBAAZ A (Rabat, Maroc)
- 1511 **Etude en OCT angiographie de la néovascularisation choroïdienne au sein des ostéomes choroïdiens.**
GILLI C*, MATHIS T, DENIS P, KODJIKIAN L (Lyon)
- 1512 **Hémorragie intravitréenne bilatérale dans le cadre d'une sclérose tubéreuse de Bourneville : à propos d'un cas.**
PFISTER N*, WURTZ M, BALLONZOLI L, SAUER A, BOURCIER T, GAUCHER D, SPEEG-SCHATZ C (Strasbourg)
- 1513 **Un iris qui saigne.**
BENYOUSSEF AA*, MÉAL A, COCHENER B (Brest)
- 1514 **Hamartome combiné de l'épithélium pigmentaire et de la rétine associé à une neurofibromatose de type 2 : à propos d'un cas.**
LAWAND C*, COMET A, LEVY N, DENIS D (MARSEILLE)
- 1515 **Adénocarcinome ethmoïdal avec envahissement orbitaire : à propos d'un cas.**
TROUVÉ L*, BOURCIER T, SPEEG-SCHATZ C, GAUCHER D, SAUER A, BALLONZOLI L (Strasbourg), KLINGER V (Strasbourg, France), MEYER L (Colmar), SIDHOUM L, GNYLEC L (Strasbourg, France), STOLL N (Strasbourg)
- 1516 **Apparition de deux mélanomes choroïdiens consécutifs sur un même œil.**
BOURDIN A*, LUMBROSO-LE ROUIC L, DENDALE R (Paris), ALPHANDARI A (Saint-Herblain), CASSOUX N, MATET A (Paris)
- 1517 **Les manifestations oculaires de la neurofibromatose type 1 ou la maladie de Von Recklinghausen : à propos d'un cas.**
OMARI BETAHI M*, MAAROUFI S, MRANI ALAOUI A, BENBACHIR S, EL OUAZZANI TAYBI H, BENNIS A, CHRAÏBI F, ABDELLAOUI M, BENATIYA I (Fès, Maroc)
- 1518 **Un carcinome épidermoïde de la conjonctive envahissant le globe oculaire.**
LOUKIL M* (Villeneuve-Saint-Georges), REKIK M, SAMMOUDA T, BEN AMOR S, TRIGUI A, KAMMOUN S (Sfax, Tunisie)
- 1519 **Imagerie multimodale d'un hamartome combiné de la rétine et de l'épithélium pigmenté compliqué de néovascularisation.**
NHARI M*, MATHIS T, KODJIKIAN L, DENIS P, LORIA O (Lyon)
- 1520 **Découverte d'un cancer métastatique pulmonaire sur un tableau d'inflammation orbitaire.**
ESCARGUEIL T*, FAUVIAUX E, PROMELLE V, JANY B (Amiens)
- 1521 **Place des injections intra-lésionnelles de bléomycine dans le traitement des lymphangiomes orbitaires.**
EL BELHADJI I*, HIDAN Y, ELMRINI S, AZAMI HFZ, MCHACHI A, BENHMIDOUNE L, ELBELHADJI M, SLIMANI F (Casablanca, Maroc)
- 1522 **Découverte fortuite d'un méningiome cérébral compliqué, à l'occasion d'une consultation pour une chirurgie de cataracte.**
SEJOURNET L*, LEVRON A, DOUMA I, BRUNET O, REMIGNON CH, BILLANT J, AGARD E, DOT C (Lyon)
- 1523 **Métastase choroïdienne chez un patient atteint d'un cancer prostatique.**
MORTEMOSQUE G*, PISELLA PJ, LE LEZ ML (Tours)
- 1524 **Atteintes ophtalmologiques dans la Leucémie aiguë lymphoblastique : à propos de deux cas.**
MARGUIER B* (Paris)
- 1525 **Syndrome d'attraction papillaire : un cas d'hamartome combiné de la rétine et de l'épithélium pigmentaire.**
MULLER YG*, SPEEG-SCHATZ C, GAUCHER D, BALLONZOLI L, BOURCIER T, SAUER A (Strasbourg)
- 1526 **Métastase de la papille optique chez une patiente atteinte de cancer du sein.**
SAULA L*, SPEEG-SCHATZ C, SAUER A, GAUCHER D, BALLONZOLI L (Strasbourg), KLINGER V (Mulhouse), BOURCIER T (Strasbourg), MEYER L (Colmar)

- 1527 **Métastase choroïdienne révélant un cancer pulmonaire lors d'un examen de routine.**
BOULANGER F* (Amiens), BENKHELIL F (Beauvais), JANY B (Amiens), PROMELLE V (Toronto, Canada), BOUCENNA W (Amiens)
- 1528 **Lichen conjonctival révélé par un ectropion palpébral.**
OUESLATI M*, KNANI L, GAIED N, BEN ABDESSLEM N, ROMDHANI S, KAMOUN A, GHORBEL M, KRIFA F (Sousse, Tunisie)
- 1529 **Les éclatements spontanés du globe oculaire : A propos de 22 cas**
CHAJIA Z*, HAMMOUCHE MA, CHIGUER S, MCHACHI A, BENHMIDOUNE L, CHAKIB A, RACHID R, M.ELBELHADJI M (Casablanca, Maroc)
- 1530 **Infiltrat sous rétinien diffus et extensif unilatéral révélant un lymphome oculo-cérébral.**
SADEGH EGHBALI A*, TOUTÉE A, BODAGHI B, FARDEAU C (Paris)
- 1531 **Adénocarcinome de Novo de la glande lacrymale : à propos d'un cas.**
ISSIAKA BOUKARI M*, ZRIKEM K, AIT ELHAJ J, MCHACHI A, BENHMIDOUNE L, RACHID R, M.ELBELHADJI M (Casablanca, Maroc)
- 1532 **Fibrome desmoïde orbitaire : à propos d'un cas.**
HANGUIR H*, KETTANI S, MOUJAB M, BOUZIANE S, FILALISADOUK M, BENNIS A, CHRAÏBI F, ABDELLAOUI M, BENATIYA I (Fès, Maroc)
- 1533 **Le gène BRAF : un marqueur prédictif du mélanome conjonctival.**
ISSAM SALAH NI*, BADRE L (Casablanca), SEFIANI S, CHARIF CHEFCHAOUNI M (Rabat), MARNISSI F, ZOUBIR L, KARKOURI M, ELBELHADJI M (Casablanca, Maroc)
- 1534 **Métastase orbitaire d'un cancer du sein : à propos d'un cas.**
RAZEM B*, SLIMANI F, ELBELHADJI M (Casablanca, Maroc)
- 1535 **Tuberculose palpébrale survenant sur naevus de panda.**
TLEMCANI Y*, HASSINA S, LIDYA I, ROBBANA L, KRICHENE MA, OUBAAZ B, SERGHINI L, ABDALLAH E, BERRAHO HAMANI A (Rabat, Maroc)
- 1536 **Syndrome de fissure orbitaire révélant un lymphome non hodgkinien du cavum.**
CHOKAYRI M*, JAMALDINE H, BENAMEUR S, MCHACHI A, BENHMIDOUNE L, CHAKIB A, RACHID R, ELBELHADJI M (Casablanca, Maroc)
- 1538 **Exophtalmie unilatérale révélant une leucémie aiguë myéloblastique chez un enfant : à propos d'un cas.**
EL KHALIFA YZ*, HAKAM J, RACHDA S, BELGHMAIDI S, HAJJI I, MOUTAOUAKIL A (Marrakech, Maroc)
- 1539 **Apport de l'angiographie par tomographie en cohérence optique swept source dans l'hémangiome choroïdien circonscrit.**
BEN HADJ KHELIFA M*, BOURAOUI R, TOUMI A, ELMATRI K, ALIOUA H, BEN ZINEB F, FALFOUL Y, ELMATRI L (Tunis, Tunisie)
- 1540 **Présentation d'un CAR syndrome associé à une neuropathie optique paranéoplasique.**
MAZHAR D*, MASSE H, LE MEUR G, LEBRANCHU P, WEBER M (Nantes)

Uvéite

- 1503 **Décollement séreux rétinien chronique : une complication rare mais sévère des uvéites.**
TOUMI A*, TOUHAMI S, REMOND AL, FARDEAU C, BODAGHI B (Paris)
- 1504 **Forme oculaire isolée de la maladie de Vogt-Koyanagi-Harada et typage HLA : description clinique et revue de la littérature.**
ATTIA R*, STOLOWY N (Marseille), ALESSI G (Aix-En-Provence), DENIS D (MARSEILLE), COUPIER L (Aix-En-Provence)
- 1505 **Une Effusion Uvéale avec VKH secondaire à un traitement par anti-BRAF/anti-MEK.**
MONFORT T*, DELAFOY I B, AUBERGER C, THIERY T, COCHENER B (Brest)
- 1506 **Vitrectomie diagnostique : Evaluation de son apport au cours des uvéites intermédiaires, postérieures ou totales.**
TATRY M*, TOUTÉE A, LAM D, BONNIN S, BELAZZOUGH I, FARDEAU C (Paris), TOUHAMI S (Paris), ROZENBERG F, DR KM, PARIS L, TOUITOU V, BODAGHI B (Paris)
- 1507 **Choroïdite ponctuée interne et syndrome des tâches blanches évanescents récidivants dans le cadre d'un overlap syndrome.**
SERRAR Y*, MATHIS T, KODJIKIAN L, DENIS P (Lyon)
- 1508 **Hémorragie intra-vitréenne révélant une uvéite, mécanismes et prise en charge : à propos de 3 cas.**
MICHEL T*, STOLOWY N, COMET A, MONTERO V, DAVID T, DENIS D (Marseille)
- 1509 **Évolution sur deux ans d'un syndrome d'IRVAN : à propos d'un cas.**
MAAMOURI R*, OUEDERNI M, CHELLY Z, SASSI H, NEFAA F, CHEOUR M (Tunis, Tunisie)
- 1510 **La maladie de Birdshot : à propos d'un cas.**
LIDYA I*, AKANNOUR Y, MRAD K, TELEMSANI Y, HELENE N, KAWTAR N, SERGHINI L, BOULANOVAR A, BERRAHO HAMANI A (Rabat, Maroc)
- 1511 **Choroïdite multifocale et choroïdite ponctuée interne : évolution, pronostic et traitement.**
AKINCI H*, GOUPILLOU P, GIRSZYN N, LECLERCQ M, MURAINÉ M, GUEUDRY, J (Rouen)
- 1512 **Atteintes du segment postérieur associées aux immunothérapies anticancéreuses par anticorps anti-PD1.**
ANJOU M*, TOUHAMI S, CHETRIT M (Paris), ROUSSEAU A, BARREAU E (Le Kremlin-Bicêtre), DURAFFOUR P, REMOND AL, ERRERA MH, LEBBE C, COUTURIER A (Paris)
- 1513 **Atteinte oculaire au cours du syndrome de Rosai Dorfman : A propos d'un cas.**
SOKKAH M*, BOUKARI M, BRAHAM-ZHIOUA I, HADDAR S, JONES M, BELHAJ M, BOUSSEN I, ZHIOUA R (Tunis, Tunisie)

- 1514 **Sarcoïdose oculaire : à propos de 59 cas.**
MADBOUHI K, BOUIRIG K, LIDYA I, H'MEIMETT Z, ELKAISSOUMI LE, CHERKAOUI O (Rabat, Maroc)*
- 1515 **Cas d'épithéliopathie en plaque atypique, avec atteinte à l'OCT faisant évoquer une maladie de Vogt Koyanagi Harada au stade initial.**
SION JY (Rennes), GUILLAUMIE T, ZONGO PD, MIRI A (Saint-Brieuc)*
- 1516 **Ophthalmie sympathique post-chirurgicale : un challenge diagnostic et thérapeutique.**
GHORBEL M, SEGHAIER M, CHTOUI H, GHACHEM M, BEN ABDESSLEM N, ROMDHANE A, GAIED N, KNANI L, KRIFA F (Sousse, Tunisie)*
- 1517 **Diagnostic différentiel de l'Acute Retinal Necrosis syndrome, à propos d'une rétinite toxoplasmique atypique.**
SAGNARD M, BONNEL S, VALERO B, CONSTANTINESCU MC, QUINIOU PY, EL-CHEHAB H (Toulon)*
- 1518 **Choroïdite serpiginieuse compliquée d'occlusion de branche veineuse rétinienne.**
MOREL JB, SALES DE GAUZY T, TOUTÉE A, SAADOUN D, BODAGHI B (Paris)*
- 1519 **Cas de fistule carotido-caverneuse chez une patiente présentant une effusion uvéale.**
MAFFRE C (Reims), GILBERT V (Strasbourg), RAMOUL CE, DENOYER A, ARNDT C, CHAMMAS J (Reims)*
- 1520 **Belatacept et rétinites à CMV, à propos d'un cas.**
MEURISSE PL, SALES DE GAUZY T (Paris), LECLERCQ M (Rouen), BODAGHI B (Paris)*
- 1521 **Création d'un modèle d'explant par histoculture de tissus oculaires pour l'étude de l'infectiosité du cytomégalovirus.**
ROCHER M, ANDOUARD D, HANTZ S (Limoges), BERAL L (Guadeloupe), ALAIN S, ROBERT PY (Limoges)*
- 1522 **Episclérite bilatérale révélant une granulomatose avec polyangéite.**
LÉCOLIER N, LE LEZ ML, JOBARD S, PISELLA PJ, KHANNA R (Tours)*
- 1523 **Zona ophtalmique hémifacial et Kérato-uvéite zostérienne controlatérale concomitante.**
COOREN A, ROCQUANCOURT T, ROULAND JF (Lille)*
- 1524 **Posner-Schlossman : Un syndrome aux multiples complications.**
GITTON L, LE LEZ ML, PISELLA PJ (Tours)*
- 1525 **Formes atypiques de maladie de Vogt-Koyanagi-Harada : À propos de 3 cas.**
FARES S (Paris), GARGOURI MA (Valenciennes), TITAH CS, SENE T, CLAVEL G, CHAZAL T, COCHEREAU I (Paris)*
- 1526 **Uvéite de Vogt Koyanagi Harada récidivante à la phase initiale et pachychoïde inflammatoire persistante.**
CHAHER A, AZRI C, FARDEAU C (Paris), GUILLAUMIE T, ZONGO PD, MIRI A (Saint-Brieuc)*
- 1560 **Rétinopathie lupique pédiatrique : cas d'une enfant de 11 ans.**
TOMIETTO P, BUI QUOC E, SIFER A, MARCIANO E, BENNI D (Paris) - FRANCE*



COMMUNICATIONS FILMEES

An algorithm in ophthalmic emergencies to evaluate the necessity of physical consultation during CoVid-19 lockdown in Paris: experience of the first 100 patients.

*BOURDON H. * (Paris)*

Biomicroscopie ultrasonore pas à pas.

*AYAD R. *, MATAA N., LAFTIMI Z., ELMAALOU M., ALLALI B., EL KETTANI A. (Casablanca, Maroc)*

Capsulotomie au laser YAG.

*HAMDANI H. *, NABIH O., BENCHEKROUN R., EL MAALOU M., ALLALI B., EL KETTANI A. (Casablanca, Maroc)*

Cataracte congénitale : vidéo didactique de la préparation à la chirurgie.

*BAMOSSI A. *, ALLALI B., BENCHEKROUN R., ELMAALOU M., EL KETTANI A. (Casablanca, Maroc)*

Chirurgie de cataracte dans le cas d'une microphthalmie associée à un colobome irien congénital.

*OUEDERNI M. *, NEFAA F. (Tunis, Tunisie)*

Chirurgie du décollement de rétine rhégmotogène en toute simplicité : Cryo-indentation toujours d'actualité !

*RACHED S. S. * (Oran, Algérie)*

Chirurgie du ptérygion sans colle sans sutures : avantages et techniques.

*CHAHIR R. *, MATAA N., AMRANI S., EL MAALOU M., ALLALI B., EL KETTANI A. (Casablanca, Maroc)*

Colobome oculaire, microcornée, et chirurgie de cataracte : Implantation innovante et lueur pupillaire bleue inhabituelle.

ALLALI B., EL KETTANI A. (Casablanca, Maroc)

Corps étranger métallique intra rétinien.

*ERBOUA M. * (Alger, Algérie)*

Echographie oculaire : pour une initiation facile.

*SAMI H. *, MATAA N., LAFTIMI Z., EL MAALOU M., ALLALI B., EL KETTANI A. (Casablanca, Maroc)*

Examen ophtalmologique sous sédation Chez l'enfant glaucomeux.

*NABIH O. *, HAMIDALLAH D., BELAAROUSSI S., BENCHEKROUN R., ELMAALOU M., ALLALI B., EL KETTANI A. (Casablanca, Maroc)*

Extraction chirurgicale d'un impressionnant corps étranger intrastromal chez une fillette de 7 ans.

*KORA L. *, ALLALI B., ELONGO T. J., BEL'HANTIER L. S., CHAHIR R., EL MAALOU M., EL KETTANI A. (Casablanca, Maroc)*

Gestion d'une perforation cornéenne coïncidant avec un don d'organe : Triple procédure chez un patient monoptalme de 71 ans.

*BEL'HANTIER L. S. *, ALLALI B., L. KORA X., ELONGO T. J., BENCHEKROUN R., ALAOUI H., HANANE I., EL MAALOU M., EL KETTANI A. (Casablanca, Maroc)*

Gestion des bulles de filtration dans le glaucome : trucs et astuces.

*REDOUAN A. *, RAFIK I., YOUSFI M., EL MAALOU M., ALLALI B., EL KETTANI A. (Casablanca, Maroc)*

Gestion d'une perforation cornéenne post zostérienne : technique chirurgicale et résultat anatomique et fonctionnel, à propos d'un cas.

*BAQADIR C. *, HOUSNI K., ISSA MAHAMAT ADOUDOU M., ALLALI B., EL MAALOU M., EL KETTANI A. (Casablanca, Maroc)*

Gestion d'une perforation cornéenne sur blépharo-conjonctivite dans le cadre de psoriasis par patch cornéen autologue.

*BAQADIR C. *, HOUSNI K., BELAAROUSSI S., L. KORA X., ALLALI B., EL MAALOU M., EL KETTANI A. (Casablanca, Maroc)*

Gestion d'une section canaliculaire post traumatique par sonde mini monoka.

*HANAFA I. *, MTALAI N., HAMDANI H., BENCHEKROUN R., EL MAALOU M., ALLALI B., EL KETTANI A. (Casablanca, Maroc)*

Gonioscopie statique et dynamique de A à Z.

*AIT ELHAJ J. *, AYADI S., BOUZIANE S., A.MCHACHI A., BENHMIDOUNE L., A.CHAKIB A., RACHID R., ELBELHADJI M. (Casablanca, Maroc)*

Grefe d'une membrane amniotique dans une PUK au cours d'une MICI.

ESSAMLALI I. *, AYOUB R., CHARIF KHALIFI M., EL MAALOUM L., ALLALI B., EL KETTANI A. (Casablanca, Maroc)

Implants ARTISAN : Expérience des jeunes médecins du service d'ophtalmologie au Maroc.

RAFIK I. *, AYOUB R., HAMMOUMI Z., YOUSFI M., EL MAALOUM L., ALLALI B., EL KETTANI A. (Casablanca, Maroc)

Inflammation oculaire et chirurgie de la cataracte.

REDOUAN A. *, ALAOUI H., CHARIF KHALIFI M., HAMMOUMI Z., EL MAALOUM L., ALLALI B., EL KETTANI A. (Casablanca, Maroc)

Kyste irien post traumatique : aspect clinique et traitement chirurgical.

SAMIE M. *, EL MAALOUM L., NABIH O. (3), HANAFI I. (3), BAMOUSSI A. (3), ALLALI B. (3), EL KETTANI A. (3) (Casablanca, Maroc)

L'énucléation : pas à pas.

EL ALAMI M. *, ADOUDOU M., BEL'HANTIER L. S., ELONGO T. J., ALLALI B., ELMAALOUM L., EL KETTANI A. (Casablanca, Maroc)

La filariose oculaire à loase au Sahel à propos d'un cas dans un centre d'ophtalmologie secondaire.

BORO A. *, DEMBELE D. J., DENIER M., NAPO A., SIDIBE M. K., KEITA F., THERA J. P. (Bamako, Sikasso, Mali, Paris)

Le patient ne voit rien, le médecin non plus.

LE QUOY O. * (Paris)

Les bases du déroulement de l'échographie oculaire mode B en pratique.

MATAA N. *, SAMI H., HANANE I., EL MAALOUM L., ALLALI B., EL KETTANI A. (Casablanca, Maroc)

Lipostructure péri-oculaire : 20 ans d'expérience.

TAZARTES M. *, PLASSE N., KHORRAMI KASHI A. (Paris)

Nécrose palpébrale : diagnostic et évolution.

REDOUAN A. *, YOUSFI M., HAMMOUMI Z., EL MAALOUM L., ALLALI B., EL KETTANI A. (Casablanca, Maroc)

Needling : Quand et Comment ?

HAMMOUMI Z. *, AYOUB R., RAFIK I., ESSAMLALI I., ELMAALOUM L., ALLALI B., EL KETTANI A. (Casablanca, Maroc)

OCT et Glaucome.

AYYADI S. *, AIT ELHAJ J., ABOUNACEUR A., A.MCHACHI A., L.BENHMIDOUNE L., A.CHAKIB A., RACHID R., ELBELHADJI M. (Casablanca, Maroc)

Panorama des différentes étiologies de l'exophtalmie chez l'enfant.

KORA L. *, ALLALI B., ELONGO T. J., ALAOUI H., BEL'HANTIER L. S., BENCHEKROUN R., EL MAALOUM L., EL KETTANI A. (Casablanca, Maroc)

Phacoémulsification pour débutants : pas à pas.

BELAAROUSSI S. *, HOUSNI K., L.KORA X., EL MAALOUM L., ALLALI B., EL KETTANI A. (Casablanca, Maroc)

Place du Laser Argon dans le traitement des tumeurs bénignes palpébrales : à propos d'un cas de molluscum contagiosum.

ISSIAKA BOUKARI M. *, ABOUNACEUR A., AIT ELHAJ J., A. MCHACHI A., BENHMIDOUNE L., RACHID R., ELBELHADJI M. (Casablanca, Maroc)

Prise en charge de l'endophtalmie aiguë.

DUCRAY V. * (Dijon)

Prise en charge du larmoiement chronique de l'enfant : quand on est amené à réaliser une dacryocystorhinostomie par voie externe.

BOUKILI K. *, NABIH O., EL MAALOUM L., ALLALI B., EL KETTANI A. (Casablanca, Maroc)

Prise en charge d'un kyste irien.

HMADOU K. *, ER-RADI A., HJIRA F. E., FILALI ANSARY M., ROBBANA L., SERGHINI L., ABDALLAH E., BERRAHO H. A. (Rabat, Maroc)

Prise en charge très précoce d'un rejet de greffe de cornée : une fin heureuse.

BENCHEKROUN R. *, L. KORA X., ELONGO T. J., BEL'HANTIER L. S., ELMAALOUM L., ALLALI B., EL KETTANI A. (Casablanca, Maroc)

Ptérygion : le parcours de soin expliqué au patient.

GERARD M. *, BRIARD C., GRANIER D. (Cayenne, Guyane Française)

Sondage des voies lacrymales chez un nourrisson.

HANANE I. *, HADDAD A., AMRANI S., EL MAALOUM L., ALLALI B., EL KETTANI A. (Casablanca, Maroc)

Spécificité de la chirurgie de cataracte chez le nanophthalme.

HAMIDALLAH D. *, ALLALI B., ELMAALOUM L., EL KETTANI A. (Casablanca, Maroc)

Suture d'un hydrops cornéen : Optimisation du geste à l'aide de l'OCT per opératoire.

MARCEL J.-B. * (Poitiers), MOUCHEL R. (Lyon)

Triple procédure dans les séquelles de segmentite antérieure.

AKANNOUR Y. *, KRICHENE M. A., LIDYA I., ROBBANA L., SERGHINI L., ABDALLAH E., BERRAHO H. A. (Rabat, Maroc)

Un long chemin dans la gestion d'une perforation cornéenne : du recouvrement conjonctival à la greffe de cornée.

ELONGO T. J. *, ALLALI B., L.KORA X., ALAOUI H., BEL'HANTIER L. S., BENCHEKROUN R., HANANE I., EL MAALOUM L., EL KETTANI A. (Casablanca, Maroc)



RESUMES DES COMMUNICATIONS ORALES

Thèmes	N° de page
Cataracte	2 - 5
Chirurgie réfractive	6 - 8
Cornée	9 - 11
COVID-19	12 - 18
DMLA	19 - 23
Glaucome	24 - 28
Imagerie	29 - 30
Maladies de la surface oculaire	31 - 33
Neuro-ophtalmologie	33 - 36
Ophtalmologie pédiatrique	37 - 39
Pratiques professionnelles - Epidémiologie	40 - 41
Rétine chirurgicale	41 - 43
Rétine médicale	44 - 47
Tumeurs	48 - 49
Uvéite	50 - 52

Cataracte

Étude comparative finale entre deux implants multifocaux toriques.

Final comparative study between two toric multifocal implants.

CORBEL Y*, COCHENER B (Brest) - FRANCE

Introduction : La quête de la performance visuelle optimisée, obtenue avec des implants multifocaux, passe par la quête de l'emmétropie pour une indépendance aux lunettes, avec une préservation de la qualité de vision. La mise à disposition d'une version torique de ces lentilles vise à atteindre l'objectif d'une correction totale de l'amétropie. Cette étude compare les résultats objectifs et qualitatifs de 2 implants multifocaux diffractifs toriques de conception différente après chirurgie du cristallin chez des patients presbytes astigmatés.

Matériels et Méthodes : Il s'agit d'une étude de supériorité, prospective, multicentrique, randomisée, en double aveugle, comparant 2 implants trifocaux toriques au dessin différent (PanOptix®, ALCON et Fine Vision®, PHYSIOL). Elle inclut 40 patients qui ont bénéficié d'une chirurgie de la cataracte à but réfractif, divisés en 2 groupes, où chacun est porteur d'un astigmatisme $\geq 0.75D$. La puissance de l'implant est obtenue par mesure sur IOL Master (Zeiss), et précisée par un calculateur en ligne. L'intervention est guidée par une plateforme automatisée de repérage de l'axe peropératoire (Calisto®). Les données sont collectées à 6 ± 2 semaines de l'opération, et comprennent : les AV à différentes distances, mono et binoculaires, avec et sans correction, l'astigmatisme résiduel (par analyse vectorielle), la rotation de l'implant (par mesure sur photographie), et la qualité de vision (grâce au Salzburg reading desk). La qualité de vie et la satisfaction sont eux approchées par le questionnaire NEI-RQL 42.

Résultats : L'évaluation de l'acuité visuelle est en faveur du PanOptix® pour la vision intermédiaire à 60 cm; pas de différence significative entre les 2 implants pour les autres distances (pour le PanOptix®:AVNCmoy en LogMar à -0.1 à 60cm, 0 à 30cm, 0.01 à 4m; pour le Fine Vision®: 0.05 à 60cm, 0.1 à 30cm et 0 à 4m). Les implants apparaissent tous les deux stables à 1 mois (rotation $< 2^\circ$ pour les 2 implants). On observe une différence significative entre les astigmatismes pré- et post-opératoires, avec un pourcentage de correction de 40% pour le PanOptix® et 50% pour le Fine Vision®. La vitesse de lecture est comparable entre les 2 implants, et la distance préférentielle de lecture est de 36.5 cm pour le Fine Vision® et 39 cm pour le PanOptix®. Aucun de nos patients ne se déclarent insatisfaits, avec une majorité réalisant leurs activités sans nécessité de correction optique (84% pour Fine Vision®, et 93% pour PanOptix®) et l'on retrouve les éblouissements à type de halos (à 60% dans le groupe Fine Vision® et 80% pour PanOptix®) comme principale gêne dans les 2 groupes.

Discussion : Les implants multifocaux toriques sont une solution de choix pour les patients astigmatés aux vues des excellents résultats visuels obtenus, quelques soient les distances, comme on peut le voir sur les courbes de défocus des 2 modèles, en double pics à pente douce. La différence retrouvée pour la vision intermédiaire (60 cm) semble expliquée par un concept optique différent entre les 2 implants. La correction de l'astigmatisme apparaît prédictible et durable avec une stabilité favorable de l'implant, alors que la qualité de vision semble peu impactée malgré des éblouissements à type de halos fréquemment décrits mais tolérés.

Conclusion : Les implants évalués affichent donc des résultats excellents. Ceci confirme l'intérêt alloué aux implants multifocaux qui permettent de viser une emmétropie à toutes distances, qui plus est dans leur version torique, ouvrant la porte aux patients astigmatés et à la précision réfractive optimale. L'analyse de la distance préférentielle de lecture en vision de près et surtout intermédiaire, apparaîtrait intéressante pour la sélection du modèle d'implant potentiellement le mieux adapté aux besoins de chaque patient.

Impact médico-économique d'un centre de chirurgie ambulatoire de la cataracte sans parcours anesthésique dans un territoire en tension.

Medico-economic evaluation of an ambulatory cataract surgery center.

BIGOTEAU M*, GRAMMATICO-GUILLON L (Tours), MASSOT M, BAUDET JM (Bourges), DUROI Q (Tours), PICHARD T, SLIM M (Bourges), PISELLA PJ, KHANNA R (Tours) - FRANCE

Introduction : La Clinique Ambulatoire de la Chirurgie de la Cataracte (CACC) est une structure publique du Centre Hospitalier de Bourges avec un circuit rapide sans prise en charge anesthésique depuis 2015. L'objectif était d'évaluer l'impact du CACC sur l'accès aux soins pour la chirurgie de la cataracte.

Matériels et Méthodes : Il s'agit d'une étude rétrospective réalisée entre 2012 et 2018, incluant tout patient opéré de la cataracte. Les données ont été recueillies à partir du Programme de Médicalisation des Systèmes d'Informations. Afin d'évaluer l'impact du CACC, l'activité chirurgicale, l'évolution des indicateurs de flux et de consommation ainsi qu'une analyse médico-économique ont été réalisées.

Résultats : Entre 2012 et 2018, à effectif constant d'ophtalmologistes, l'activité a augmenté de +50,2% dans le Cher pour une augmentation nationale de +22,7%. Le taux de fuite a diminué de 5,9 points, les taux d'attractivité et d'autosuffisance ont augmenté de 2,3 et de 8,6 points. Le taux de recours standardisé a augmenté de 4,3 points (de 11,6 à 15,9 chirurgies pour 1000 habitants), faisant du Cher le second département pour le taux de recours malgré sa 96ème place sur les 109 départements français en termes de densité d'ophtalmologistes.

Discussion : Ces résultats suggèrent qu'une structure publique de chirurgie de la cataracte de type fast-track est une solution pertinente dans les déserts médicaux pour améliorer l'offre de soins malgré des ressources médicales moindres.

Conclusion : Ce circuit pourrait être proposé au sein des déserts médicaux français disposant d'une offre de soins limitée en ophtalmologie avec une population qui plus est vieillissante.

Comparaison des implants à fixation sclérale de type « Carlevale » aux implants clipsés à l'iris de type « Artisan » en terme de résultat réfractif : étude rétrospective.

Comparison of scleral-fastened "Carlevale" type implants to iris-clipped "Artisan" type implants in terms of refractive result: retrospective study.

BODIN S*, BENNEDJAI A, RODALLEC T, AKESBI J, NORDMANN JP, ADAM R (Paris) - FRANCE

Introduction : Évaluer les résultats réfractifs des implants à fixation sclérale sans suture de type « Carlevale » aux implants clipsés à l'iris de type « Artisan » en terme de résultat réfractif et plus particulièrement d'astigmatisme chirurgicalement induit.

Matériels et Méthodes : Nous avons réalisé une étude rétrospective monocentrique, au centre hospitalier national d'ophtalmologie des XV-XX sur des patients ayant bénéficié d'une chirurgie avec la pose d'un implant à fixation irienne de type Artisan ou de la pose d'un implant à fixation sclérale sans suture de type « Carlevale » dans le cadre d'une chirurgie de cataracte compliquée de rupture capsulaire, de luxation secondaire d'un implant de chambre postérieure dans le vitré ou de traumatisme oculaire sans possibilité de préservation du plan capsulaire. Le critère de jugement principal était l'astigmatisme chirurgicalement induit 1 mois après la chirurgie pour les implants Carlevale et 1 mois après le retrait des sutures cornéennes après la pose d'un implant de type Artisan

Résultats : 37 yeux de 37 patients dans le groupe Artisan et 25 yeux de 25 patients dans le groupe Carlevale furent inclus. L'astigmatisme chirurgicalement induit par la chirurgie dans le groupe Carlevale a été de 0,75 D en moyenne versus 1,5D dans le groupe Artisan de manière statistiquement significative ($p > 0,05$). L'acuité visuelle moyenne corrigée n'était pas statistiquement différente entre les deux groupes et le groupe Carlevale n'a pas présenté d'avantage de complication per et post opératoire sur la période de suivi. Les temps chirurgicaux étaient en revanche supérieurs de 5 minutes en moyenne dans le groupe Carlevale.

Discussion : Première étude mondiale à notre connaissance visant à comparer le résultat réfractif en terme d'astigmatisme chirurgicalement induit des implants Carlevale versus Artisan. Les Carlevale apparaissent ainsi comme un moyen simple, efficace et particulièrement reproductible de correction d'aphakie

Conclusion : Les implants Carlevale apparaissent ainsi plus précis en terme de résultat réfractif et moins astigmatogène que les implants clipsés à la face postérieure de l'Iris. Ils apparaissent donc comme une méthode de choix pour la correction de l'aphakie en cas de chirurgie compliquée. Il faudra néanmoins s'assurer de la stabilité de ces résultats avec le temps

Capsulotomie au laser Nd:YAG, à propos de 8425 patients, Etude FreYAG1.

Nd:YAG laser capsulotomy, about 8425 patients, the FreYAG1 study.

LABBE A*, BRÉZIN A (Paris), SCHWEITZER C (Bordeaux), AMZALLAG T (Somain), LIGNEREUX F (Nantes), ROZOT P (Marseille), GOGUILLOT M (Paris), DOT C (Lyon) - FRANCE

Introduction : Evaluer le nombre annuel de capsulotomies au laser Nd :YAG réalisées en France et décrire les principales caractéristiques de la population concernée.

Matériels et Méthodes : Il s'agissait d'une étude de cohorte non-interventionnelle réalisée entre le 1er janvier 2014 et le 31 décembre 2017 à partir des données de l'Échantillon Généraliste des Bénéficiaires (EGB). Il s'agit d'un échantillon permanent représentatif au 1/97ième de la population française issu des données du Système National des Données de Santé (SNDS). Les actes de capsulotomies au laser Nd:YAG ont été extraits de cette population sur une durée de 4 ans pour être analysés.

Résultats : Dans la population de l'EGB, 8425 patients avaient bénéficié d'une capsulotomie (YAG+). Le nombre total d'actes de capsulotomie recensés sur les 4 ans était de 10 774. Cet acte était en constante augmentation durant la période étudiée, passant de 2312 en 2014 à 3141 pour l'année 2017 (+35,9%). A partir de ces données, l'estimation nationale du nombre de patients YAG+ était de 253 243 en France en 2017. L'âge moyen des patients YAG+ était de $75,1 \pm 10,2$ ans, et 85,9% des patients étaient âgés d'au moins 65 ans. Le sexe-ratio homme femme était de 0,55. Dans l'année précédant la capsulotomie, 14% des patients étaient suivis pour un glaucome/hypertonie oculaire, 3,7% pour une maculopathie, 0,6% pour un décollement de rétine et 0,25% avaient eu une vitrectomie. Le laser YAG était réalisé dans l'année qui suivait la chirurgie de la cataracte dans 9,8% des cas, et au cours de la 2ème année dans 23,2%.

Discussion : A notre connaissance, il s'agissait de la première étude sur la capsulotomie réalisée en population générale en France. Les chiffres extrapolés à partir des données EGB sont cohérents avec ceux de l'Assurance Maladie (pour l'année 2017, EGB : 253 000 patients vs. actes CCAM : 277 000). Sur les 4 années étudiées, l'augmentation du nombre d'actes de capsulotomie dans la population EGB (+35,9%) apparaissait supérieure à celle du nombre de chirurgies de la cataracte réalisées sur la même période (+ 11,5%). Cela pourrait être expliqué par le cumul des capsulotomies identifiées concernant des patients opérés avant 2012 mais aussi par une modification des

indications ou encore le type d'implants utilisés (non analysable dans cette étude). Le ratio entre le nombre de capsulotomies et le nombre de chirurgies réalisées sur la même période était de 0,30 à 0,32 selon les années.

Conclusion : L'opacification capsulaire postérieure est l'effet indésirable post-opératoire le plus fréquent après chirurgie de la cataracte. La prévalence de la capsulotomie en France est ainsi estimée à environ 30% des patients opérés de la cataracte. L'analyse des complications liées à la capsulotomie est l'objet de l'étude FreYAG2.

Complications de la capsulotomie au laser Nd :YAG à 12 mois, à propos de 8425 patients. Etude FreYAG2.

Nd: YAG laser capsulotomy and complications at 12 months, about 8425 patients . The FreYAG2 study.

DOT C* (Lyon), SCHWEITZER C (Bordeaux), LABBE A (Paris), AMZALLAG T (Somain), LIGNEREUX F (Nantes), ROZOT P (Marseille), GOGUILLOT M (Paris), BRÉZIN A (Paris) - FRANCE

Introduction : Une capsulotomie au laser Nd :YAG (CLY) est indiquée en cas d'opacification de la capsule postérieure secondaire à la chirurgie de cataracte lorsque celle-ci est cliniquement significative. Le but de ce travail était de rapporter les complications à 3, 6, 9 et 12 mois après le geste.

Matériels et Méthodes : Etude de cohorte non-interventionnelle longitudinale menée entre le 1er janvier 2014 et le 31 décembre 2017, à partir de données secondaires issues de l'Echantillon Généraliste des Bénéficiaires (EGB) parmi les patients ayant subi une capsulotomie au laser Nd-YAG (YAG+). Il s'agit d'un échantillon permanent représentatif au 1/97ième de la population française. Etaient exclus les patients de moins de 18 ans, les patients aux antécédents de HTO/glaucome, de chirurgie rétinienne et de traitement de rétine médicale dans les 12 mois précédant le laser Nd :YAG. Afin d'analyser les potentielles complications, les actes/codes diagnostic/codes traitements reliés à une HTO/glaucome à distance du geste (+15j), ceux au traitement d'un œdème maculaire et ceux au traitement chirurgical d'un décollement de rétine ont été identifiés pour chaque patient durant les 12 mois après YAG et analysés tous les 3 mois à l'aide de la méthode de Kaplan-Meier.

Résultats : La population YAG+, extraite de l'EGB, comprenait 8425 patients. La description de cette population a fait l'objet de l'étude FreYAG1. Après prise en compte des facteurs d'exclusion potentiellement confondants, nous avons retenu in fine 6210 patients. L'âge moyen était de 75 ans \pm 10,3, le sex ratio H/F de 0,53. Les 3 complications post laser Nd :YAG d'intérêt sont identifiées chez 13,3% des patients à 1 an (résultats regroupés). Elles surviennent dans les 3 mois pour 68% des patients et dans les 6 mois pour 81%. Plus précisément, l'incidence à 12 mois de HTO/glaucome, de l'œdème maculaire, et du décollement de rétine était estimée respectivement à 9,6%, 6,4% et 0,4%. Les résultats stratifiés selon l'âge et selon le délai de la réalisation de la CLY après la chirurgie sont analysés. La survenue d'un oedème maculaire est significativement plus élevée dans le sous-groupe chirurgie récente de moins de 1 an. Ces données seront également comparées avec les données épidémiologiques européennes disponibles sur ces 3 complications d'intérêt afin de pondérer leur incidence sur l'histoire naturelle de la maladie.

Discussion : Il s'agit de la première étude *big data* sur les CLY en France. Le nombre de CLY réalisées en France, en constante augmentation, approche les 300000 actes/an.

Conclusion : On peut estimer ainsi que plus de 30 000 patients sont traités pour leurs potentielles complications dans l'année qui suit la CLY, essentiellement dans les 6 mois après le laser.

Impact de la kératométrie totale estimée par la formule d'Abulafia-koch versus kératométrie totale mesurée avec un biomètre SS-OCT sur les résultats réfractifs d'un implant torique intra oculaire dans la chirurgie de la cataracte.

Impact of Etimated Total Keratometry by Abulafia-koch formula versus Measured Total Keratometry by SS-OCT biometer on refractive results with intraocular toric implant in cataract surgery.

RÉMIGNON CH*, LEVRON A, AGARD E, DOUMA I, EL-CHEHAB H, BRUNET O, SEJOURNET L, BILLANT J, DOT C (Lyon) - FRANCE

Introduction : Comparer l'impact de la keratométrie totale estimée par régression d'Abulafia-Koch (TKabu) par rapport à la keratométrie totale mesurée à l'aide du biomètre IOLMaster 700® (TKm) dans les résultats réfractifs après chirurgie de cataracte avec implant torique.

Matériels et Méthodes : 118 yeux de 80 patients bénéficiant d'une chirurgie de la cataracte avec implant intraoculaire torique ((XY1AT HOYA® corporation, Tokyo, Japon) ont été inclus dans cette étude monocentrique rétrospective comparative. Pour chaque œil, la TKabu (estimée par régression d'Abulafia-Koch) et la TKm (mesurée par IOLMaster700®, Carl Zeiss Meditec, JENA) ont été introduites dans le calculateur HOYA Toric Calculator®. Grâce aux données post-opératoires, pour chaque œil, l'écart à la cible dans le groupe TKabu versus TKm (cylindre post-opératoire - cible préopératoire du calculateur) a été relevé en analyse vectorielle d'Alpins et en valeur absolue. La puissance du cylindre et l'axe de l'ICP proposé pour les 2 groupes est comparée.

Résultats : Pour la cohorte totale (n=118), la TKabu (1,42 \pm 0,60D) était significativement différente de la TKm (1,61 \pm 0,60D) (p<0,001). Cette différence était plus marquée en présence d'astigmatisme antérieur conforme (WTR) (n=46) (TKabu=1,20 D vs TKm=1,64 D (p<0,001) qu'en en présence d'astigmatisme antérieur inverse (ATR) (n=58) (TKabu =1,59 D vs TKm =1,55D (p=0,01)). 'écart à la cible était de 0,30@136° dans le groupe TKabu et de 0,39@149° dans le groupe TKm (p<0,001). En valeur absolue, l'écart à la cible était de 0,49 \pm 0,33D dans le groupe TKabu et de 0,55 \pm 0,37 D dans le groupe TKm (p=0,004). Dans le sous-groupe WTR, un écart à la cible \leq 0,50D est

atteint par 72% des yeux du groupe TKabu vs 48% des yeux du groupe TKm ($p < 0,001$), un écart à la cible $\leq 0,75D$ est atteint par 87 % des yeux du groupe Abu vs 70 % des yeux du groupe TKm ($p < 0,01$).

La puissance du cylindre de l'ICP conseillé par le calculateur différait dans 44% des yeux entre les 2 groupes.

Cependant, en cas d'astigmatisme conforme, le cylindre proposé était différent dans 87% (+ 1 step pour le groupe TKm). Dans le cas d'astigmatisme inverse, on notait une différence d'un step pour seulement 12% des yeux ($p < 0,001$). L'axe de positionnement de l'ICP quant à lui différait de plus de 10 degrés dans 9 % des yeux (13 % des WTR et 9% des ATR). L'acuité visuelle sans correction moyenne, en postopératoire, était mesurée à 8/10.

Discussion : D'autres auteurs ont également rapporté que la TK estimée par différents nomogrammes était plus précise que la TK mesurée par d'autres technologies, cependant cette question reste non tranchée. A notre connaissance, nous rapportons ici les premiers résultats mesurés par IOLMaster 700 (Swept Source OCT) versus la régression d'Abulafia Koch.

Conclusion : La TK estimée (TKabu) apparaît plus précise que la TK mesurée (TKm) par biométrie IOLMaster 700®, notamment en cas d'astigmatisme antérieur conforme où l'astigmatisme cornéen total paraît surestimé par les mesures en Swept Source OCT. Une cohorte plus large doit confirmer ces résultats préliminaires.

Chirurgie réfractive

Epidémiologie et diagnostic de la presbytie : résultats français d'une enquête internationale.

Epidemiology and diagnosis of presbyopia: French results of a multi-country survey.

COCHENER B* (Brest), GUTHUX F (Rueil-malmaison) - FRANCE

Introduction : The exact prevalence of presbyopia is difficult to estimate due to the lack of a universally accepted definition and standardized measurement techniques, and the sizable segment of presbyopic individuals who self-diagnose.

Matériels et Méthodes : To estimate the prevalence of presbyopia in the general population aged 40 years or older, characterize the demographics of presbyopic individuals, estimate the prevalence of other refractive errors and comorbidities in this population, describe the patient journey to diagnosis and understand the use and funding of various corrective measures for presbyopia.

Résultats : Quantitative primary market research survey carried out in 9 countries (USA, Japan, France, Germany, United Kingdom, Italy, Canada, Spain and Australia) between April and May 2020 via a 10-minute online questionnaire. The questionnaire was self-administered to a sample of 29,298 individuals from representative samples of the over-40 population, drawn from national consumer panels. Data are summarized descriptively for the overall sample and by relevant sub-group. Protocol and survey question was submitted to a central IRB. Here we report the results for France.

Discussion : 3000 individuals participated in the French survey and 81% of the sample, suffer from presbyopia. The majority reported receiving a formal diagnosis (64%) while the other 36% were self-diagnosed. Regardless of diagnosis status, symptoms are consistently reported at a mean age of 47. Around 35% of the overall presbyopic population aged 40+ report being myopic while about 1/4 suffer from astigmatism. Cataract and hyperopia were self-reported in 13% and 11% of individuals, respectively. Onset of corrective action is reported to be quicker among the undiagnosed individuals, of which 79% purchase non-prescription reading glasses nearly one year earlier than those with a formal diagnosis (median age 45 vs 47, respectively). Those who have received a formal diagnosis use either prescription reading glasses (65%), or multifocal glasses (48%). Only 4% use prescription multifocal contact lenses. Refractive surgery is reported by 1% of individuals. In most cases, cost for corrective measures is shared between the national health insurance and private insurers; only 2% of diagnosed individuals report paying the full amount themselves.

Conclusion : This is the first study to look at prevalence of self-diagnosed and self-treated presbyope population. Overall prevalence aligns with literature estimates of overall presbyopia prevalence but still highlights a sizable population that self-diagnoses and self-treat with non-prescription readers. Self-reported data represent the main limitation.

Evaluation des performances réfractives et de la satisfaction du patient à 1 mois, après implantation d'un implant EDOF ISOPURE 1.2.3®.

Evaluation of clinical outcome and patient's satisfaction at 1 month after an EDOF IOL ISOPURE 1.2.3 implantation.

BRUNET O*, LEVRON A, AGARD E, DOUMA I, REMIGNON CH, SEJOURNET L, BILLANT J, DOT C (Lyon) - FRANCE

Introduction : Rapporter les résultats réfractifs et la qualité de vie des patients après phako-émulsification avec l'implant à profondeur de champ (EDOF) ISOPURE 1.2.3® (*PhysIOL, Liège, Belgium*).

Matériels et Méthodes : Etude prospective, monocentrique, entre juin 2020 et décembre 2020 concernant des patients opérés d'une cataracte sénile, avec un astigmatisme cornéen total pré-opératoire ≤ 0.75 D, uni- ou bilatérale, avec implantation d'un implant ISOPURE 1.2.3. La cible réfractive visait l'emmétropie entre -0.25 et 0 D, avec la formule SRK-T, ou multiformule pour les longueurs axiales inférieures à 22 mm (Hoffer Q et Holladay II). En pré-opératoire, une biométrie était réalisée avec le IOL master 700® (Zeiss), une topographie couplée à une aberrométrie cornéenne ANTERION (Sanotek, Heidelberg). En post-opératoire à 1 mois, ont été évalués l'acuité visuelle non corrigée, puis corrigée en binoculaire, en vision de près à 40 cm (UNVA et DCNVA), en vision intermédiaire à 66 cm (UIVA et DCIVA) et en vision de loin à 4 m (UCVA et DCVA) en utilisant l'échelle *Early Treatment Diabetic Retinopathy Study*, la réfraction objective et subjective. Le questionnaire modifié de MacAlinden (phénomènes photiques et l'indépendance en lunettes), le MTF et le RMS HOA mesurés par l'OPD-scan II® (NIDEK), le glistening et la survenue d'une fibrose capsulaire postérieure, ont été recueillis.

Résultats : 23 yeux de 15 patients ont été recrutés. 50 % des patients étaient implantés unilatéralement. A 1 mois, l'UCVA était inférieur à 0.1 logMAR pour 59 % des patients, l'UIVA était < 0.1 logMAR pour 18 % et < 0.2 logMAR pour 75 %, et l'UNVA était < 0.2 logMAR pour 4,5% des patients. Selon le questionnaire de qualité de vie, 33 % des patients (n=5) présentaient des phénomènes photiques mineurs, sans gêne fonctionnelle. 100% des patients se déclaraient indépendants en correction pour la vision de loin et la vision intermédiaire mais nécessitaient une correction systématiquement pour la vision de près avec une addition moyenne de +2.0 D. Le RMS HOA total moyen était de $0.22 \pm 0.32 \mu\text{m}$, l'interne de $0.308 \pm 0.38 \mu\text{m}$ et le cornéen de $0.109 \pm 0.08 \mu\text{m}$ à 1 mois. Le Strehl ratio du

MTF moyen était, à 1 mois, de 0.029 ± 0.02 . La corrélation entre le RMS HOA cornéen et l'acuité visuelle de près était de $\rho = -0.36$ ($p=0.15$), et avec la vision intermédiaire de $\rho = 0.72$ ($p<0.05$).

Discussion : Nos résultats sur cet implant EDOF réfractif confirment les données de la littérature sur des implants EDOF diffractifs, notamment pour l'indépendance en lunettes en vision intermédiaire et de loin. La qualité de la vision intermédiaire semble être corrélée significativement au profil aberrométrique cornéen. Les phénomènes photiques sont non gênants, observés dans 1/3 de notre cohorte. Il semble que l'implantation uni- ou bilatérale est bien tolérée tant sur le plan réfractif que fonctionnel.

Conclusion : L'étude confirme les très bons résultats réfractifs de cet implant EDOF réfractif. La considération du profil aberrométrique cornéen pré-opératoire pourrait être un critère de sélection des patients éligibles à ce type d'implant pour optimiser leur vision intermédiaire. Cette étude prospective se poursuit pour augmenter la taille de l'effectif, ainsi que la durée de suivi.

Impact d'une technologie innovante de réfraction subjective sur les résultats réfractifs après LASIK.

Impact of a new innovative subjective refraction technology on refractive results after LASIK.

CASSAGNE M* (Toulouse), DESPRES O, MICHAU A (Toulouse), RUMENE C (Toulouse), FOURNIE P (Toulouse), MALECAZE F (Toulouse) - FRANCE

Introduction : Les résultats réfractifs dépendent de nombreux paramètres, dont le principal est la qualité de la réfraction subjective préopératoire. Il nous est apparu justifié d'évaluer l'apport d'un réfracteur subjectif de dernière génération intégrant un logiciel d'intelligence artificielle qui exploite une variation continue de puissance.

Matériels et Méthodes : Des patients présentant une myopie (comprise entre -2.50 et -5,25D) et un astigmatisme (≤ 2 D) modérés ont été inclus de façon prospective randomisée, au CHU de Toulouse. La moitié ont été programmés avec la réfraction obtenue par le réfracteur Vision-R (ESSILOR), qui réalise une réfraction précise par pas de 0,01D, mesure en continu la distance verre-œil et utilise un algorithme d'IA qui permet d'automatiser la réfraction en s'affranchissant de l'expérience de l'opérateur. Le groupe contrôle a été opéré à partir des réfractions subjectives réalisées par un réfractionniste expérimenté. L'intégralité des patients a bénéficié d'une procédure standardisée par femto-LASIK sur la plateforme WaveLight et les résultats visuels ont été évalués à 3 mois.

Résultats : 150 yeux ont été inclus. En postopératoire, le groupe contrôle a une précision réfractive satisfaisante, ($0,30D \pm 0,30D$). Le groupe ayant bénéficié d'une réfraction optimisée présente une amélioration des résultats réfractifs ($0,28 D \pm 0,19D$). L'étude de l'astigmatisme postopératoire ne montre pas de différences significatives entre les deux groupes, tant sur le plan de la puissance que de l'analyse vectorielle.

Discussion : La précision réfractive de notre groupe contrôle est comparable aux données récentes de la littérature. L'amélioration discrète observée dans le groupe avec réfraction optimisée pourrait être plus significative et plus intéressante pour des réfractions plus complexes.

Conclusion : Dans ces amétropies modérées, où la réfraction conventionnelle permet déjà d'excellents résultats postopératoires, cette méthode de réfraction guidée par l'IA donne des résultats légèrement supérieurs à ceux obtenus par méthode classique et mériteraient d'être étudiée pour d'autres amétropies

Progression de la myopie chez l'enfant et l'adolescent en France : données issues d'un groupement d'opticien.

Progression of myopia in children and teenagers: a national longitudinal study of a prevalent cohort.

TRICARD D*, MARILLET S, INGRAND P, LEVEZIEL N (Poitiers) - FRANCE

Introduction : Les données sur la prévalence et la progression de la myopie chez les enfants sont rares en Europe. L'objectif de cette étude est d'évaluer la progression de la myopie chez les enfants et les adolescents à partir d'une étude prospective.

Matériels et Méthodes : Il s'agit d'une étude longitudinale prospective à partir de données issues de 696 magasins d'opticiens en France entre 2013 et 2019. Des données sur l'équivalent sphérique, le cylindre, le sexe et l'âge ont été recueillies pendant sept années consécutives. La myopie était définie comme un équivalent sphérique inférieur ou égal à $-0,50$ dioptrie. Les patients présentant au moins deux ordonnances séparées de 6 mois étaient inclus. La progression de la myopie était définie comme la différence d'équivalent sphérique entre toute visite et celle initiale. Les intervalles de temps entre chaque visite étaient classés en intervalle de 6 mois. Un individu était dit "progressueur" si la progression moyenne de la myopie était supérieur a $-0,50$ D par an. 136 333 enfants et adolescents myopes âgés de 4 à 17 ans ont été inclus dans l'analyse.

Résultats : L'âge moyen était de $11,3 \pm 3,8$ ans (54,98% de sexe féminin). Le pourcentage d'enfant ayant une progression de la myopie de plus de 0,50 D par an était plus important dans les classes d'âge 7 à 9 ans (25,79%) et 10 à 12 ans (20,82%) par rapport aux autres groupes ($p<0,0001$). De même ce pourcentage était plus important chez les individus ayant un équivalent sphérique inférieure à $-4,00$ D (21,23%) et chez les filles. Concernant la progression en fonction de l'âge de la première correction, le taux de progression était plus important chez les enfants entre 7 et 9 ans ($-0,254$ D par an). Les enfants avec une myopie inférieure à -1 dioptrie lors de la première prescription avait une progression plus rapide (au moins $-0,204$ D par an) que ceux avec une myopie moins importante ($-0,168$ D par an). En analyse multivariée, après correction sur l'âge, l'équivalent sphérique et le sexe, les taux de progressions les plus

importants ont été observés sur la classe d'âge 7-9 ans (-0,271 D par an), pour un équivalent sphérique inférieur à -4 D sur la prescription initiale (-0,130 D par an) et pour les filles (0,153 D par an).

Discussion : L'objectif de notre étude était de décrire la progression de la myopie à l'aide d'une cohorte d'enfants et adolescents âgés de 4 à 17 ans et suivis jusqu'à 6,5 ans. Nous avons retrouvé comme facteurs associés à une progression plus importante de la myopie le sexe féminin, une myopie importante lors la première prescription et un âge compris entre 7 et 12 ans. Les forces de cette étude sont la taille de l'échantillon avec plus de 130 000 enfants et adolescents et l'analyse de données portant sur la progression de la myopie en fonction de l'âge, du sexe et du degré de myopie sur une période de 6,5 ans.

Conclusion : Il s'agit de la première étude prospective française sur la myopie sur un large échantillon d'enfants et d'adolescents fournissant des estimations de la progression de la myopie en fonction de l'âge, du sexe et de l'équivalent sphérique initiale sur la première prescription.

Marqueurs du stress oxydatifs et antioxydants dans le kératocône : une revue systématique de la littérature et méta-analyses.

Oxidative and antioxidative stress markers in keratoconus: a systematic review and meta-analysis.

NAVEL V*, MALECAZE J, PEREIRA B (Clermont-ferrand), BAKER JS (Blantyre), MALECAZE F (Toulouse), SAPIN V, CHIAMBARETTA F, DUTHEIL F (Clermont-ferrand) - FRANCE - ROYAUME UNI

Introduction : Keratoconus (KC) is classically defined as a noninflammatory corneal disease. However, the pathogenic processes of the disease are still unknown, and many questions persist on the triggering and progression of ectasia. We aimed to conduct a systematic review and meta-analysis on the levels of oxidative stress markers and antioxidants in KC compared to healthy subject.

Matériels et Méthodes : The PubMed, Cochrane Library, Embase, Science Direct and Google Scholar databases were searched on 1st June 2020 for studies reporting oxidative and antioxidative stress markers in KC and healthy controls. Main meta-analysis was stratified by type of biomarkers, type of samples (tears, cornea, aqueous humor, and blood), and type of corneal samples (stromal cells, epithelium, and endothelium).

Résultats : We included 36 articles, for a total of 1328 KC patients and 1208 healthy controls. There is an overall increase in oxidative stress markers in KC compared with healthy controls (Standard Mean Deviation (SMD) = 0.94, 95% confidence interval (95CI) 0.55 to 1.33), with a significant increase in reactive oxygen and nitrogen species (1.09, 0.41 to 1.78) and malondialdehyde (1.78, 0.83 to 2.73). There is an overall decrease in antioxidants in KC compared with healthy controls (-0.63, -0.89 to -0.36), with a significant decrease in total antioxidant capacity/status (-1.65, -2.88 to -0.43), aldehyde/NADPH dehydrogenase (-0.77, -1.38 to -0.17), lactoferrin/transferrin/albumin (-1.92, -2.96 to -0.89), selenium/zinc (-1.42, -2.23 to -0.61). Oxidative stress markers were higher in tears and in cornea of KC than in aqueous humor, and antioxidants were decreased in tears, aqueous humor and blood without difference between sample type. Oxidative stress markers increased in stromal cells and antioxidants decreased in endothelium.

Discussion : Oxidative stress is a complex homeostasis pathway implicated in several diseases, that could be dysregulated in KC. However, the complex antioxidant pathways could counterbalance the daily ROS generations produced by cells metabolism and environmental aggressions in tears, corneal tissues and endo-ocular fluids. In this systematic review and meta-analysis, we underlined that imbalance between oxidative stress and antioxidants seems to be a central process in the pathophysiology of KC. We highlighted that oxidative stress markers were increased and antioxidants decreased in several samples of KC compared to healthy subjects. Thus, we could propose that KC is a corneal disease involving corneal ectasia, promoting by an imbalance of redox homeostasis in tears, corneal tissues, aqueous humor, and blood. Considering that oxidative stress markers and antioxidants were significantly increased and decreased in blood of KC, this corneal disease seems to be also associated with systemic redox imbalance. Interestingly, we identified a geographical tropism of the imbalance of redox homeostasis in KC. Even if we included a majority of case control studies, overall methodological quality was reasonably good without major comparability and selection bias between KC and control groups, with a large volume of data available (1328 KC vs 1208 healthy controls). Considering these results, we could better understand the complexity of pathological process in KC, and may consider innovative therapies related with inflammatory hypothesis of KC.

Conclusion : Oxidative stress markers and antioxidants were dysregulated in KC, involving an imbalance of redox homeostasis in tears, cornea, aqueous humor and blood.

Kératocône et aptitude au pilotage.

Keratoconus and fitness to fly.

DELBARRE M*, CREPY P, FRIANG C, DE FARIA A, MARECHAL M, FROUSSART F (Clamart) - FRANCE

Introduction : Of the body senses, vision is the most important for safe flight. Keratoconus causes progressive blurring and distortion of vision, which threatens the career of a civilian or military aviator. The goal of this study was to evaluate the long-term outcomes of pilots with keratoconus.

Matériels et Méthodes : To assess the impact of keratoconus on flying careers, we reviewed the records of all aviators presenting with keratoconus who have been examined in an Aeromedical Center over the past 10 years.

Résultats : Of the 17 aviators (10 civilians, 5 military) observed, 15 were still qualified to fly at their most recent examination. The remaining 2 aviators were permanently removed from flying duties because of visual dysfunction caused by keratoconus. Ten civil pilots with ages between 25 and 49 years old presented with keratoconus in different stages (Stage 1, N=12 eyes ; Stage 2, N=6 ; Stage 3, N=2). Eight of these pilots began their career with a keratoconus. Corneal dystrophy was systematically diagnosed during the first expert visit. Using the Snellen scale, best corrected visual acuity (BCVA) was measured, all of them had equal or better than 20/32 (20/32, N=5 ; 20/25, N = 5; 20/20, N = 10). The average maximum keratometry was 47.57 +/-2.17 D, with a range of 41.9 to 52.1. Among these cases, 3 pilots had undergone treatment with crosslinking therapy. Five military pilots (3 fighter pilots) with ages between 24 and 42 years old presented with keratoconus (Stage 1, N=6 eyes ; Stage 2, N=4). All of them met the admission requirements to enter pilot training. The anterior and posterior corneal elevation maps were considered to be normal (not suspicious of keratoconus). Using the Snellen scale, best corrected visual acuity (BCVA) was measured in 10 eyes, all of them had equal or better than 20/25 (20/25, N = 5; 20/20, N = 5). The average maximum keratometry was 46.89 +/-2.54 D, with a range of 40.9 to 49.1. The assessment of visual

quality using adouble pass aberrometry was performed for each pilot, the mean Objective Scatter Index (OSI) was (3.85 ± 0.98) . All of these 17 pilots have been given an aviation medical certificate by the French Civil Aviation Authority and/or the French Military Authority. Correction for defective distant vision (glasses or contact lenses) was imposed on 15 aviators.

Discussion : Keratoconus is a medical condition with aeromedical significance that should be detected by aviation medical examiners. Certification in aviation is possible in cases where there is stable disease with a stable response to vision correction and treatment. As the disease can potentially progress over a short period of time, certificate validity may be shortened accordingly, especially in affected younger applicants, whose disease could advance more aggressively. Distracting distortions, glare, flare, monocular diplopia, unstable refraction, and uncorrectable refractive error are symptoms that deserve special attention and put keratoconus as a cause for incapacitation during flight.

Conclusion : This study demonstrate that keratoconus is not always a disabling condition for aviators. Most of them are able to continue their flying careers safely. Nevertheless, it has to be analyzed on a case-by-case basis.

Influence du donneur et des paramètres de conservation des greffons sur la densité cellulaire endothéliale après greffe de type DMEK pour dystrophie de Fuchs.

Influence of donor and graft conservation parameters on endothelial cell density after DMEK-type transplant for Fuchs dystrophy.

PEREIRA E* (Rouen), TOUBEAU D (Rouen), GUEUDRY, J (Rouen), MURAIN M (Rouen) - FRANCE

Introduction : La greffe endothéliale est devenue la technique de référence lors de la prise en charge des pathologies de l'endothélium cornéen en raison de ses nombreux avantages par rapport à la kératoplastie transfixiante. On comprend aisément que la qualité de dissection du greffon ainsi que les manipulations lors de son implantation soient des facteurs importants mais peu d'étude ce sont penchées sur la part éventuelle des paramètres de conservation du greffon ou du donneur lui-même. L'objectif de cette étude est d'analyser la perte cellulaire endothéliale après greffe endothéliale de type DMEK en fonction des caractéristiques du donneur et de la durée de conservation.

Matériels et Méthodes : Série de cas monocentrique, rétrospective réalisée au CHU de Rouen entre janvier 2017 et décembre 2018. Nous avons inclus tous les patients ayant bénéficié d'une greffe type DMEK. La densité cellulaire endothéliale (DCE) à 2 mois a été corrélée aux paramètres suivants : âge du donneur, perte cellulaire au cours de la conservation, durée de conservation et le jour de la réalisation de la greffe. Une analyse de sous-groupe des greffons ayant <1000 cell/mm² et >2000 cellules/mm² en post opératoire a été effectuée. Une dernière étape a consisté à analyser des greffons controlatéraux des deux sous-groupes.

Résultats : 239 yeux ont été inclus et opérés par un seul chirurgien. La DCE est de 2655cell/mm² avant greffe et chute à 1538 cell/mm² à 2 mois après la greffe. La durée de conservation du greffon était en moyenne de 17 jours, elle n'influence pas la DCE postopératoire ($p=0,84$). La moyenne de perte cellulaire durant la conservation était de 5,17%, elle n'influence pas la DCE post-opératoire ($p=0,16$). La moyenne d'âge des donneurs était de 71,9ans. L'âge n'influence pas la DCE post opératoire ($p=0,21$). Une greffe réalisé un lundi/mardi reste <4 heures à température ambiante(T°A) alors qu' un mercredi/jeudi, elle reste en moyenne 16 heures à T°A . Il apparait qu'une greffe resté plus longtemps à T°A est associée à une DCE post opératoire plus importante ($p<0,05$). L'analyse des deux sous-groupes retrouve 20 patients <1000 cell/mm² et 39 patients >2000 cells/mm². Après une analyse par test de t Student, aucun des précédents facteurs ne semblent influencer la perte en DCE. Un greffon laissé plus longtemps à température ambiante semble être associé à une DCE plus élevée mais cette différence n'est pas statistiquement prouvée ($p=0,074$). Dans l'étude des greffons controlatéraux, 11/19 des patients avec <1000 cell/mm² n'ont pas été greffé pour DCE trop faible quand seulement 5/39 des greffons controlatéraux des >2000 cell/mm² n'ont pas été greffes pour motif similaire. Quand aux greffes qui ont pu être réalisés, on note une différence statiquement significative des résultats post opératoire avec une DCE plus élevée dans le groupes des greffons de $>$ de 2000cell/mm² ($p=0,042$).

Discussion : Notre étude, à partir d'un suivi précis du comptage cellulaire endothélial ne met pas en évidence d'effet délétère de la durée de conservation du greffon, du % de perte cellulaire et de l'âge du donneur. Mais une notion de donneurs faibles et forts ressorts avec l'étude des greffons controlatéraux.

Conclusion : Il apparait donc important de continuer à greffer les donneurs âgés de plus de 80 ans, les greffons conservés plus de 21 jours et les greffons ayant une perte cellulaire durant l'organoculture allant jusqu'à 20%. Il parait donc mportant de s'intéresser aux résultats du greffon controlatéral. D'autres facteurs sont encore à recherche pour expliquer cette disparité de perte cellulaire endothéliale.

Chirurgie de la cataracte après Descemet membrane endothelial keratoplasty (DMEK): Incidence et influence de la densité cellulaire endothéliale.

Phacoemulsification after Descemet membrane endothelial keratoplasty (DMEK): Incidence and influence on endothelial cell density.

KOCABA V*, VASILIAUSKAITĖ I, VASANTHANANTHAN K, NÍ DHUBHGHAILL S, HAM L, VAN DIJK K, OELLERICH S, MELLES G (Rotterdam) - PAYS-BAS

Introduction : To analyze the incidence of cataract extraction after Descemet membrane endothelial keratoplasty (DMEK) in phakic eyes and to evaluate the effect of phacoemulsification after DMEK on the donor endothelial cell density (ECD).

Matériels et Méthodes : The clinical data of phakic DMEK patients were examined and from this cohort, all patients who subsequently underwent phacoemulsification after DMEK were reviewed. Data from a prospectively collected dataset were analyzed, including demographic profile, ECD, best-corrected visual acuity (BCVA), central corneal thickness (CCT), and complications.

Résultats : From a series of 261 phakic DMEK patients, 35 eyes (13.4%) required cataract surgery within the mean follow-up period of 54.2 (± 28) months. The mean time from DMEK to phacoemulsification was 18 (± 13) months (range 3 to 69 months). The probability of cataract extraction after DMEK was 0.06 [95% Confidence Interval (CI), 0.03–0.09] at 1 year and 0.17 [95% CI, 0.12–0.22] at 10 years, respectively. ECD decreased from 1314 \pm 524 cells/mm² pre- to 1167 \pm 443 cells/mm² (-11%) at 1-6 months post-phacoemulsification (P=0.333). BCVA improved from 0.27 (± 0.13) logMAR pre- to 0.07 (± 0.12) logMAR at 1-6 months post-phacoemulsification. CCT pre-phacoemulsification was 532 \pm 46 μ m and remained stable at 539 \pm 56 μ m, 1-6 months after phacoemulsification. Phacoemulsification did not elicit DMEK graft detachment in any of the eyes studied.

Discussion : The incidence and 10-year projection of cataract extraction in phakic DMEK eyes was relatively low.

Conclusion : Phacoemulsification after DMEK provided excellent BCVA outcomes, did not induce graft detachment, and was associated with an acceptable decrease in ECD.

Intérêt des lentilles mini-sclérales remplies au sérum autologue dans les pathologies sévères de la surface oculaire.

Interest of mini-scleral lenses filled with autologous serum in severe pathologies of the ocular surface.

ER-RACHIQ I*, JATIK B, A.MCHACHI A, BENHMIDOUNE L, A.CHAKIB A, R.RACHID R, ELBELHADJI M (Casablanca) - MAROC

Introduction : Le verre scléral est une lentille de grand diamètre à appuie scléral séparé de la cornée par un réservoir. Les lentilles sclérales remplies au sérum physiologique apportent dans beaucoup de cas une solution satisfaisante aux pathologies de la surface oculaire, bien que leurs adaptations et leurs manipulations ne soient pas toujours aisées. Le sérum autologue, préparé habituellement en *collyre*, est un traitement riche en protéines, facteurs de croissance, vitamine A ainsi que d'autres substances qui permettent la restauration de l'intégrité cornéenne. **Le but de l'étude** est d'évaluer l'efficacité du verre scléral rempli de sérum autologue dans la cicatrisation cornéenne des pathologies de surfaces oculaires réfractaires aux autres traitements.

Matériels et Méthodes : Etude prospective menée au sein du service d'ophtalmologie Adulte de l'hôpital 20 aout de Casablanca, colligée sur une période allant de Avril 2019 à Décembre 2020, incluant des patients atteints de formes sévères de pathologies de la surface oculaire et adaptés en lentilles mini-sclérales remplies au sérum autologue. Nous avons exclu de notre étude, les infections oculaires évolutives, les retards mentaux et les patients âgés de moins de 18 ans. Tous les patients ont bénéficié d'un examen complet avant et après adaptation avec évaluation de l'acuité visuelle, des signes objectifs d'altération de la surface oculaire (mesure des ulcères cornéens, échelles d'hyperhémie conjonctivale de Mcmonnies, score d'Oxford, l'ocular Staining Score et OCT du segment antérieur) et des signes fonctionnels à l'aide du score OSDI.

Résultats : 13 yeux de 10 patients (6 femmes, 4 hommes), âgés de 58,7 \pm 20,21 ans ont été inclus. Les indications d'adaptation étaient : une kératite neurotrophique (3 yeux, 23%), une kératolyse aseptique (1 œil, 7,69 %), une brûlure chimique (3 yeux, 23%), un syndrome de Stevens johnson (2 yeux, 15,38 %), une rosacée oculaire (2 yeux, 15,38%), une dystrophie épithéliale de cogan (1 œil, 7,69%), une kératite d'exposition (1 œil, 7,69%). Avant l'adaptation, tous les yeux avaient été traités par substituts lacrymaux, avec en outre une corticothérapie locale dans 4 yeux (30%), un collyre à la ciclosporine dans 2 yeux (15,38%), du sérum autologue en collyre dans 6 yeux (46,15%), une corticothérapie orale dans 1 cas (7,69%), une colle cyanoacrylate dans 1 œil (7,69%) et une tarsorrhaphie dans 1 œil (7,69%). Sur un suivi de 3 mois, l'acuité visuelle corrigée passait de 0,58 log MAR à 0,30 log MAR. Les scores d'Oxford, OSS et de Mcmonnies étaient significativement améliorés en fin de suivi. Les ulcères cornéens (n=11) ont tous cicatrisés dans un délai moyen de 9 jours. L'OSDI était significativement amélioré. Aucune complication sévère n'a été attribuée aux lentilles pendant la période étudiée.

Discussion : Les traitements actuels médicaux ou chirurgicaux dans les ulcères cornéens visent à améliorer la cicatrisation épithéliale, freiner l'évolution et empêcher les complications éventuelles. Les verres scléraux et le sérum autologue ont fait leurs preuves séparément, leurs combinaisons pourraient donner naissance à un traitement prometteur des pathologies réfractaires de la surface oculaire.

Conclusion : La prise en charge de la cicatrisation cornéenne et le maintien de sa transparence constitue un véritable défi pour les ophtalmologistes. L'utilisation du verre scléral comme réservoir du sérum autologue peut redonner un nouvel élan dans la prise en charge de la cicatrisation cornéenne en dehors de toute infection.

Covid-19

La chorioretinite séreuse centrale chronique: une recrudescence pendant la pandémie Covid-19 expérience du CHU de Marrakech au Maroc. CHAQRAOUI M*, HAKAM J, DARFAOUI Z, BELGHMAIDI S, HAJJI I, MOUTAOUAKIL A (Marrakech, Maroc)

Introduction : La chorioretinite séreuse centrale (CSRC) est une pathologie fréquente, affectant l'adulte d'âge moyen sans antécédents particuliers. Jusqu'à présent aucun consensus thérapeutique n'a été établi et de récentes études cliniques et expérimentales suggèrent l'efficacité d'inhibiteurs des récepteurs minéralocorticoïdes dans le traitement de la CRSC chronique.

Matériels et Méthodes : Nous rapportons la prévalence de la CRSC pendant la période de la Covid-19 du 1er avril au 31 décembre 2020, ainsi que notre expérience de l'effet d'un traitement inhibiteur de la voie des minéralocorticoïdes ou anti-aldostérone, l'éplérénone, en tant que traitement potentiel pour la CRSC chronique. Le critère principal de jugement était l'évolution de l'épaisseur maculaire centrale enregistrée par tomographie par cohérence optique OCT, Et les résultats secondaires comprenaient : l'évaluation clinique de la meilleure acuité visuelle corrigée (MAVC) de loin et de près, les changements dans le liquide sous-rétinien maculaire (SRF) mesurée par OCT, le décollement séreux rétinien, le pourcentage d'yeux réalisant une résolution complète du liquide sous-rétinien au cours de la période de traitement.

Résultats : la prévalence de la CRSC durant la période d'étude était plus élevée de 125% (15 cas) par rapport à la même période de l'année dernière. L'âge moyen des 15 patients inclus était de 31 ans. Douze patients étaient des hommes et la durée moyenne d'évolution de la maladie chez les patients inclus étaient de 18 mois. aucun de nos patients n'a présenté une atteinte à la Covid-19 durant la période d'étude. Parmi les 15 yeux traités, À 3 mois, 14 ont présenté une disparition du décollement séreux rétinien (DSR), 1 n'a pas répondu au traitement. 3 cas de récurrences ont été observés au long cours dans les succès thérapeutiques.

Discussion : Le traitement des formes chroniques de CRSC reste difficile et aucun traitement n'a à ce jour, prouvé son efficacité de façon certaine. Les études expérimentales récentes suggérant une activation anormale du récepteur minéralocorticoïdes au niveau des vaisseaux choroïdiens semblent prometteuses comme dans l'étude de Sampo qui a révélé une amélioration de plus de 74 % des patients en terme d'EMC et d'AV. L'étude à l'université de Lille avait conclu à la résolution du DSR avec une amélioration significative de l'AV dans plus de 75% des patients .

Conclusion : la CRSC fait partie des manifestations oculaires indirectes de la Covid-19 et le traitement par Eplérénone* se présente pour le clinicien comme un nouvel élément de l'arsenal thérapeutique de la CRSC chronique. Des essais contrôlés randomisés s'avèrent nécessaires pour confirmer ces résultats encourageants

Injections intravitréennes durant la COVID-19: mesures de protection, enquête de satisfaction concernant le

Introduction : : To assess patient satisfaction regarding the sudden reorganization of care during the COVID-19 pandemic in the outpatient intravitreal injection (IVI) clinic.

Matériels et Méthodes : A survey of patients with ongoing IVIs for retinal diseases was carried out between April 23rd and May 12th, 2020. We designed a questionnaire to assess patient satisfaction concerning: personal protective equipment (PPE), social distancing, the perceived quality of care, and the total time spent in the department, using a Likert scale. We also collected the time spent per patients in the outpatient IVI clinic.

Résultats : A hundred and twenty-seven eyes of 108 patients were included. The mean time spent in the IVI outpatient clinic was 31.87 +/- 16.61 minutes. In our survey, 99.1% of the patients were satisfied (highly satisfied or satisfied) with the new type of care provided, 89.8% with the duration of care, and 93.5% with the PPE. Satisfaction was associated with total time spent in hospital ($p=0.005$), with dissatisfied patients spending about 50% more time in the hospital than satisfied patients (43.91 minutes versus 30.50 minutes).

Discussion : In this cross-sectional study, we reported satisfaction in patients undergoing intravitreal injections during the COVID-19 pandemic, using a questionnaire, in regards to PPE, the total duration of care, and perceived quality of care. Two major aspects of reorganization due to the outbreak focused on PPE and social distancing measures and on reducing the total time spent in the hospital, to reduce the risk of contamination. Patients were summoned every 15 minutes (instead of the usual 7 minutes), patients were asked to come alone if possible and the waiting room was rearranged to respect social distancing measures. The duration of care during COVID-19 outbreak was significantly lower than the baseline in 2017 ($p<0.001$, Mann Whitney test).

Conclusion : Despite the crisis-related adjustment, our survey revealed high patient satisfaction with PPE, quality of care, and total time spent in outpatient IVI clinic.

Dépistage itinérant de la rétinopathie diabétique par rétinophotographienon mydriatique en Bourgogne « RETINODIAB » : comparaison des patients dépistés avant et après le confinement lié à l'épidémie de Covid-19. MEGROIAN D*, TESSIER M, BAUDIN F, BRON AM, CREUZOT-GARCHER C (Dijon)

Introduction : Comparer les populations de patients diabétiques dépistés lors d'un dépistage itinérant de la rétinopathie diabétique (RD) avant et après le confinement de mars 2020 lié à l'épidémie de maladie à coronavirus 19 (Covid-19).

Matériels et Méthodes : Étude observationnelle rétrospective comparant les patients ayant participé au dépistage RETINODIAB en région Bourgogne avant le confinement, du 1er décembre 2019 au 29 février 2020 (période 1) avec ceux ayant été dépistés après le confinement, du 1er octobre 2020 au 30 novembre 2020 (période 2). Tout patient diabétique âgé d'au moins 10 ans, traité par antidiabétiques oraux et/ou insuline et n'ayant pas eu de consultation ophtalmologique depuis plus de 24 mois était contacté via son identification par le code CCAM, et sa participation au dépistage lui était alors proposé. Le recueil des antécédents du patient et la prise de rétinophotographies non mydriatiques étaient réalisés par une orthoptiste de manière itinérante avec un camion aménagé. Les données étaient interprétées via une plateforme de télémédecine dédiée par les ophtalmologistes du CHU de Dijon.

Résultats : Trois cent soixante-sept patients ont participé au dépistage durant la période 1 et 441 patients pendant la période 2. Les patients de la période 1 étaient significativement plus âgés que ceux de la période 2 ($70,3 \pm 11,7$ ans contre $69,1 \pm 10,16$ ans, $p = 0,0379$). On ne retrouvait pas de différence significative concernant le sexe, le type de traitement utilisé, le taux d'hémoglobine glyquée et la durée d'évolution du diabète entre les patients des deux périodes. Concernant la sévérité des RD dépistées, on ne retrouvait pas de différence significative de la répartition des stades de RD. Ainsi, 88,6% des patients de la période 1 et 89,1% des patients de la période 2 ne présentaient pas de RD. On retrouvait une RD minimale chez 7,9% et 8,4%, une RD modérée chez 1,9% et 2,0%, une RD sévère chez 1,4% et 0,5%, et une RD proliférante chez 0,3% et 0,0%, respectivement pour les patients de la période 1 et les patients de la période 2.

Discussion : Les patients diabétiques dépistés avant et après le confinement de mars 2020 restent comparables. Les patients de la période 1 sont significativement plus âgés mais cette différence semble peu pertinente cliniquement. Malgré l'épidémie, les patients ont continué à se faire dépister.

Conclusion : Le dépistage itinérant de la RD présente un intérêt important car il s'adresse à des populations en rupture de suivi médical par manque d'accessibilité aux ophtalmologistes notamment dans des zones à faible densité médicale. Ces systèmes itinérants sont à encourager d'autant plus en période d'épidémie sanitaire comme celle du Covid-19.

Impact de la 1ère vague de la COVID-19 sur la prise en charge des affections maculaires dans un centre de référence. HERDA N*, SEMOUN O, ESTRADA WALKER J, MOUKADEM O, BAKER M, SOUIED EH (Créteil)

Introduction : Le but de ce travail est d'analyser l'impact de la 1ère vague de la COVID-19 sur la prise en charge des affections maculaires au service d'ophtalmologie du centre hospitalier intercommunal de Créteil (CHIC) et de le corréler aux caractéristiques démographiques et cliniques des patients.

Matériels et Méthodes : Etude rétrospective transversale. Nous avons analysé l'activité en rétine médicale au CHIC, plus particulièrement les injections intra-vitréennes (IVT), pendant la période de confinement du 17 mars au 11 mai 2020 et nous l'avons comparée à celle de la même période de 2019. L'impact des caractéristiques démographiques et cliniques des patients (âge, sexe, acuité visuelle (AV), pathologie rétinienne, stratégie thérapeutique) sur cette activité a été évalué.

Résultats : En 2019, le nombre d'IVT réalisées au CHIC, entre le 17 mars et le 11 mai, toutes indications confondues, était de 2189. En 2020, à la même période, ce nombre était de 953 ce qui correspond à une baisse de 56.46%,

statistiquement significative ($p < 0.05$). Pendant la 1^{ère} vague, 767 patients (1020 yeux) ont été programmés pour au moins une IVT (Anti-VEGFs ou corticoïdes) sélectionnés sur la base de leur dossier médical. 833 yeux de 615 patients ont reçu 1 ou 2 IVT programmées (Groupe 1). 187 yeux de 152 patients n'ont reçu aucune des IVT programmées (Groupe 2). Parmi les patients du groupe 1, 83,06 % ont reçu la totalité des IVT programmées (1 ou 2 IVT) et 16,94 % n'ont reçu qu'une seule IVT alors qu'ils devaient recevoir une 2^e injection programmée. Dans le groupe 1, la moyenne d'âge est de 76 ans. Les femmes représentent 59,67% des patients. L'AV moyenne avant confinement est de 63,52 lettres. Elle reste stable après confinement à 63.15 lettres. La stratégie thérapeutique utilisée avant le confinement était le Pro re nata (PRN) dans 62,46% des cas et le Treat and extend (TAE) dans 30,56% des cas. La dégénérescence maculaire liée à l'âge (DMLA) est la pathologie la plus fréquente (61,13%). Dans le groupe 2, la moyenne d'âge est de 76 ans. Les femmes représentent 58,55% des patients. L'AV moyenne avant confinement est de 60,77 lettres. Elle est diminuée après confinement à 50.63 lettres. La stratégie thérapeutique de pré-confinement prédominante est le PRN (47,05%) suivie par le TAE (32,62%). La DMLA est la pathologie la + fréquente (56,68%).

Discussion : Le confinement de la COVID-19 a sévèrement impacté la prise en charge des affections maculaires par IVT au CHIC. Les impacts à court terme sur l'AV sont significatifs en l'absence de traitement. L'impact n'est pas statistiquement différent au regard de l'âge, du sexe et de la pathologie rétinienne. En revanche, concernant la stratégie thérapeutique, le régime PRN semble avoir permis une meilleure observance.

Conclusion : Ces résultats soulignent l'importance de l'information et de la sensibilisation des patients à l'observance au traitement par IVT. Ils peuvent constituer également une aide permettant de développer des stratégies efficaces de prise en charge des affections maculaires pendant les périodes de crise.

Impact du confinement lié à la COVID-19 sur l'incidence des décollements de rétine, étude médico-administrative française. CREUZOT-GARCHER C*, BAUDIN, F, BENZENINE, E, MARIET AS, BEN GHEZALA I (Dijon), DAIEN V (Montpellier), QUANTIN C (Dijon)

Introduction : Décrire l'impact du confinement lié à l'épidémie par COVID-19 sur le nombre de procédures chirurgicales pour décollements de rétine réalisées en France.

Matériels et Méthodes : Les procédures chirurgicales pour décollements de rétine rhéghmatogènes (DRR) ont été identifiées à partir de leurs codes dans la base médicoadministrative de l'assurance maladie. Les taux d'incidence des décollements de rétine opérés en France lors des 6 premiers mois de 2017 à 2020 ont été calculés. Le taux d'incidence de DRR par semaine a été mesuré pendant la période du confinement décidé en 2020 par les autorités gouvernementales françaises avec comparaison de la période correspondante en 2019. Nous avons enfin comparé l'impact de la pression virale sur la variation de ce taux d'incidence en Nouvelle Occitanie versus celui observé dans le Grand Est.

Résultats : Nous avons observé une diminution de 41.6% du nombre de procédures chirurgicales pour DRR pendant les 8 semaines du confinement en 2020 par rapport à la période correspondante en 2019 ($P < .001$). L'incidence des DRR par semaine a diminué de 0,63/100 000 habitants en 2019 à 0,36/100 000 habitants pendant la période de confinement. Aucune augmentation du nombre de procédures chirurgicales post confinement n'a été notée. Pour les deux régions ayant une pression virale très différente, la diminution d'activité observée a été identique.

Discussion : Le confinement lié à l'épidémie par COVID 19 a entraîné une forte diminution du nombre de décollements de rétine opérés en France. Aucune augmentation d'activité compensatoire n'a été observée dans les mois qui ont suivi la sortie du confinement faisant supposer que les patients n'ont pas consulté et n'ont pas été opérés. Le comportement des patients ne semble pas avoir été influencé par la pression virale.

Conclusion : Le nombre de décollements de rétine opérés en France pendant la période de confinement lié à la COVID-19 a diminué faisant craindre une réticence des patients à consulter. Cette observation confirme la nécessité de renforcer la communication sur les urgences lors des périodes de confinement.

Effet du confinement sur les urgences inflammatoires oculaires dans un centre de référence lors de la première vague de la COVID-19. PLUT PM*, THOMAS SDG, BODAGHI B, FARDEAU C (Paris), LECLERCQ M (Rouen)

Introduction : We aimed to know if either or not uveitis patients needing urgent care had any loss of chance due to the first French lockdown, as such impact has been described for retinal detachment and other emergencies like stroke and myocardial infarction.

Matériels et Méthodes : In this retrospective, observational and analytic study, we report data from uveitis emergency consultations in our tertiary center over the month of March, April and May 2020, i.e a period starting two weeks before the first lockdown in France and ending two weeks after it. Uveitis patients were divided in three groups depending on consultation date: before lockdown (period 1), lockdown period (period 2), and after lockdown (period 3). Studied variables were age, residency, delay to first consultation, referred patients, established patients, severity, hospitalizations, macular oedema, and infectious cause. Number of non-inflammatory emergencies is also presented, to report an overall analysis on emergency frequentation in ophthalmology during this period.

Résultats : From March 02 to May 29, 495 patients consulted in our emergency service, among whom 216 urgent cases of uveitis. In uveitis patients, consultation delay was increased during lockdown period ($p < 0.001$). Twenty-seven (11%) patients were hospitalized, with an increase during period 3 (23%; 8.3% during period 1, 10% during period 2, $p = 0.03$). Among hospitalized patients, consultation delay tended to increase from 3.50 [1.75; 5.50] before lockdown to 10.0 [5.00; 30.0] during and 10.5 [7.00; 14.8] after lockdown, although not significantly ($p = 0.12$). "Severe" composite criterion was met for 69 patients (32%; 25% in period 1, 35% in period 2, 34% in period 3) without difference ($p = 0.4$). While Number of non-inflammatory consultations were significantly linked with period ($p < 0.01$), with lower visits during lockdown period, number of uveitis consultations wasn't significantly different ($p = 0.53$) with a mean of 3.49 ± 2.26 consultations per day overall.

Discussion : In our service, consultation delay raised during lockdown for urgent uveitis cases. Hospitalizations increased after lockdown for these patients, with a numerical but non-significant raise in delay among these patients. The number of urgent consultations (inflammatory and non-inflammatory) decreased during the lockdown period, to rise again. Several studies had shown the negative impact on Covid-19 and lockdown on urgent pathologies, and psychological and accessibility concerns are thought to be involved.

Conclusion : This study shows the negative impact of lockdown period on uveitis patients, with a raise in consultation delay and effect on hospitalizations.

Évaluation de l'impact de la réanimation sur la surface oculaire chez les patient atteint de COVID-19, Cohorte prospective de 40 yeux. COHEN F*, STEPHAN S (Paris)

Introduction : Lors de la prise en charge des patients atteints de SARS-CoV2. Les patients de réanimation peuvent être placés de façon temporaire en décubitus ventral lors de leur prise en charge. Cela entraine un risque accru de complications oculaire. L'objectif principal de l'étude est de décrire les pathologies de la surface oculaire a la phase aiguë de la prise en charge en réanimation.

Matériels et Méthodes : Il s'agit d'une étude prospective durant le mois d'avril 2020 à la fondation ophtalmologique de Rothschild. L'étude a été approuvée par le comité d'éthique (CCP). Tous étaient positifs au SARS-CoV2. Nous avons réalisé un examen à l'arrivée en réanimation puis à J7 et J14 et a leur sortie de réanimation. Cet examen comportait l'étude de paramètres réanimatoires. Un examen ophtalmologique était pratiqué pour chaque patient. Il se composait d'un test de Schirmer, de photos de segment antérieur. Nous avons étudié la présence de chémosis (score Ezra), de malocclusion (score de Suresh), le break up time (BUT), la kératite ponctuée superficiel (score d'Oxford), ainsi que la survenue de complications.

Résultats : 20 patients et 40 yeux ont été inclus dans cette étude. Durant leur prise en charge en réanimation 15 patients ont bénéficié de Décubitus ventral. Le RASS moyen sur l'ensemble des visites était de -3,8. La moyenne du oxford des patient 1.61 (± 1.1). La moyenne du score de Suresh (malocclusion) était de 1,39 (± 0.45). Il a été relevé deux lésions cornéenne au cours de l'étude sans gravité. 80 % des yeux présentait un kératite ponctué superficiel sans ulcère.

Discussion : Les paupières ainsi que le film lacrymal représentent une barrière efficace contre les agressions de la surface oculaire, Chez les patients en soins intensifs le réflexe de clignement, le phénomène de Bell vont être altérés par la sédation. Dans notre étude seul les patients intubés et ventilé était inclus et 75% ont bénéficié de décubitus ventral. Cela peut expliquer que la fréquence des kératites ponctuées superficielles dans notre étude était supérieure à celles retrouvée dans la littérature (3 à 60%). De plus leur score de sédation était élevé. La principale force de notre étude réside dans sa conception prospective.

Conclusion : Le décubitus ventral est un facteur de risque majeur d'atteinte de la surface oculaire ainsi que la sédation profonde. Il s'agit de la première cohorte SARS-CoV2 rapportant les complications de la surface oculaire en réanimation.

Traitement des plaies de cornée en période COVID-19 : les sutures de polyglactin 10-0, une précieuse aide stratégique. ABIHAIDAR N*, THURET G, GAIN P, GARCIN T (Saint-Étienne)

Introduction : La pandémie de COVID-19 nous a amenés à réorganiser et repenser nos pratiques, pour s'adapter aux nouvelles contraintes sanitaires : accès au bloc opératoire limité en ophtalmologie uniquement pour les urgences fonctionnelles et capacité de consultations externes réduites drastiquement au profit de la téléconsultation. Le but de cette étude est d'évaluer l'intérêt du monofil résorbable Vicryl 10-0 (polyglactin 910) en traumatologie cornéenne: résultat structurel et fonctionnel, et adaptation du suivi en crise sanitaire.

Matériels et Méthodes : Durant la pandémie de COVID-19, parmi la population globale des urgences chirurgicales à globe ouvert ou fermé au CHU de Saint Etienne, neuf yeux de 9 patients ont été sélectionnés: ils ont bénéficié d'une prise en charge médicochirurgicale après bilan lésionnel complet (avec imagerie TDM si nécessaire), pour plaie cornéenne avec ou sans corps étranger intracornéen, éligible aux sutures cornéennes avec monofil résorbable Vicryl 10-0, remplaçant donc le traditionnel fil non résorbable Nylon 10-0. La durée d'hospitalisation a été de 1.11 ± 0.33 nuit. Le traitement post-opératoire combinait anti-inflammatoires, antibiotiques topiques et agents mouillants. Des consultations externes ont eu lieu à J10, M2 ou M3 (en fonction des cas et de l'évolution), M6, M12 : acuité, photos lampe à fente, microscopie spéculaire, topographie cornéenne, OCT de segment antérieur et maculaire, rétinophotos. Des contrôles intermédiaires ont été effectués si besoin en téléconsultation.

Résultats : Sur les 9 plaies cornéennes il y avait : 3 enfants et 6 adultes; 2 accidents du travail et 7 accidents domestiques; 8 traumatismes (2 transfixiants cornéolimniques, 6 non transfixiants) et 1 perforation inflammatoire de 2.5mm de grand axe (requérant une membrane amniotique cryoconservée); 3 plaies avec corps étrangers métalliques. Parmi les plaies traumatiques, toutes étaient obliques, spiroïdes, avec stroma déchiqueté, centrale ou paracentrale, de grand axe minimal $>1.5\text{mm}$; seulement 2 présentaient des refends multiples. Sept patients ont bénéficié de sutures cornéennes avec du Vicryl 10-0 résorbable seul, deux patients ont également bénéficié de sutures Nylon non résorbable 8-0 ou 10-0 pour la portion limbique. Les acuités moyennes de loin et de près se sont améliorées de 0.756 ± 0.772 & 0.556 ± 0.305 logMAR en pré-opératoire à 0.067 ± 0.071 & 0.333 ± 0.100 logMAR en post-opératoire ($P=0.022$ et $P=0.043$ respectivement). L'astigmatisme moyen est passé de 6.25 ± 4.24 dioptries en pré-opératoire à 1.13 ± 0.48 après résorption des fils ($P=0.007$). Le nombre moyen de consultations externes post opératoires était de 2 avec une téléconsultation. Il n'y a eu aucun événement indésirable grave, notamment infectieux (abcès ou endophtalmie), ni reprise chirurgicale.

Discussion : Sans compromettre la sécurité du patient, le caractère résorbable des sutures permet une simplification logistique en diminuant le nombre de consultations externes : risque infectieux réduit au maximum; traitement topique et antibioprophylaxie écourtés; pas d'ablation des fils nécessaire en consultation ou bloc opératoire notamment pour la population pédiatrique; téléconsultation(s) intermédiaire(s) à la demande évaluant facilement la nécessité d'une consultation physique supplémentaire.

Conclusion : Les sutures cornéennes avec monofil résorbable Vicryl 10-0 s'adaptent parfaitement aux contraintes logistiques imposées par la pandémie COVID-19: elles constituent une option efficace et sécuritaire pour la prise en charge de certaines plaies cornéennes éligibles, à la place du traditionnel Nylon 10-0.

Conjonctivite virale chez les professionnels de santé du centre hospitalo-universitaire Dijon Bourgogne atteints de COVID-2019. BALSAT E*, ARNOULD L, MARCHETTI A, MATA J (Dijon), BOURCIER T, BOCSKEI Z (Strasbourg), BRON AM, CREUZOT-GARCHER C (Dijon)

Introduction : Des atteintes de la surface oculaire ont été décrites chez des patients infectés par le coronavirus 2019 (COVID-19). L'objectif principal de notre étude était d'estimer l'incidence des manifestations oculaires de type conjonctivite chez les professionnels de santé du centre hospitalo-universitaire (CHU) de Dijon infectés par la COVID-19.

Matériels et Méthodes : Nous avons réalisé une étude descriptive rétrospective monocentrique au CHU de Dijon. Nous avons inclus les professionnels présentant une PCR SARS-CoV-2 positive et/ou un scanner thoracique avec des lésions évocatrices d'infection à la COVID-19 entre le 1er mars 2020 et le 30 avril 2020. Ils ont été contactés individuellement par téléphone pour répondre à un questionnaire standardisé sur les symptômes oculaires liés à une atteinte de la surface oculaire.

Résultats : Nous avons inclus 81 patients dont 21% d'hommes. Au total, 4 professionnels de santé (3,2%) atteints de conjonctivite ont été identifiés parmi 81 avec un test COVID-19 confirmé positif. Une hyperhémie conjonctivale a été notifiée chez 4,8 % (6 patients) ayant duré entre 2 à 10 jours. Le questionnaire individuel relevait une sensation d'œil sec chez 7,2 % des patients, une sensation de prurit chez 2,4% des patients et une sensation de corps étrangers chez 5 % des participants. Parmi les 11 sujets porteurs de lentilles, 4 ont mentionné une sécheresse oculaire bilatérale et un seul a rapporté un œil rouge accompagné de sécrétions. Parmi les 13 professionnels de santé ayant rapporté avoir déjà présenté des conjonctivites infectieuses dans le passé, 2 d'entre eux ont décrit des symptômes de conjonctivite lors de leur infection à la COVID-19.

Discussion : Parmi les professionnels de santé du CHU de Dijon infectés par la COVID-19, seulement 2 ont consulté un ophtalmologiste pour une conjonctivite virale. La transmission d'un sujet à l'autre par la conjonctive, même si non prouvée, a été évoquée par plusieurs auteurs et incite à porter, en plus d'un masque, des lunettes de protection afin de limiter le risque de recevoir (ou de transmettre) des gouttelettes contaminées au niveau de la surface oculaire.

Conclusion : Les affections de la surface oculaire n'étaient pas rares chez les professionnels de santé infectés par la COVID-19.

Epidémiologie des urgences ophtalmologiques pendant la période de confinement lié à l'épidémie de COVID-19.

ETTAYEB R*, COUANON M, BENNEDJAI A, TOUZE R, BOURGES JL, NORDMANN JP, BORDERIE V, DAVID C, TUIL E (Paris)

Introduction : L'année 2020 a été marquée par un confinement imposé par de nombreux gouvernements pour faire face à l'épidémie due à la COVID-19. Cette période a stimulé de nombreuses publications étudiant les changements épidémiologiques dans la pratique hospitalière et libérale alors observés. Il existe cependant peu de données détaillées étudiant les remaniements épidémiologiques des urgences ophtalmologiques. L'objectif de cette étude est d'analyser la fréquentation au sein du plus grand centre d'urgences ophtalmologiques parisiens, pendant la période du confinement s'étalant du 17 mars 2020 au 30 avril 2020, et de la comparer à la fréquentation hors confinement.

Matériels et Méthodes : Etude épidémiologique rétrospective observationnelle monocentrique. Nous avons inclus tous les patients ayant consulté, entre le 17 mars 2020 et le 30 avril 2020, aux urgences ophtalmologiques du Centre Hospitalier National Ophtalmologique des Quinze-Vingts, Paris, France. Le groupe contrôle a été obtenu à partir d'un recueil rétrospectif sur la période du 6 au 19 Juin 2016. Les données épidémiologiques, administratives, les motifs de consultation, les diagnostics, les examens complémentaires, les prescriptions, les hospitalisations et les prises en charge ont été colligés.

Résultats : Pendant les 6 semaines de confinement, 3547 passages aux urgences ont été enregistrés. Le groupe contrôle est constitué de 2108 patients. On observe une diminution d'environ 50% du nombre de passages quotidiens moyens; 76,8 patients par jour pendant le confinement contre 150,6 par jour hors confinement ($p < 0,001$). La fréquence des diagnostics graves (regroupant les inflammations oculaires sévères, infections graves, pathologies vasculaires rétiniennes, urgences chirurgicales, et neuro-ophtalmologiques), a globalement augmenté pendant le confinement ($p=0,03$). La proportion de pathologies non graves (chalazion, conjonctivites, hémorragie sous conjonctivale, ptérygion, décollement postérieur du vitré), a quant à elle diminué ($p<0,001$) entre les deux périodes. Aussi, un nombre accru d'examens complémentaires a été réalisé ($p<0,001$), et la fréquence d'hospitalisations a significativement diminué pendant la période du confinement ($p<0,001$).

Discussion : Cette étude constitue le plus grand recueil épidémiologique concernant la modification de la fréquentation des urgences ophtalmologiques pendant l'épidémie liée à la COVID-19. Le grand nombre de patients inclus dans chacun des groupes ainsi que l'inclusion systématique de tous les patients, confèrent à cette étude une forte puissance. Les résultats obtenus interrogent sur la possibilité d'un recours plus raisonné des consommateurs de soins aux urgences hospitalières à moyen terme.

Conclusion : Une réduction significative de la fréquentation des urgences ophtalmologiques a été observée pendant la période du confinement. Néanmoins, la proportion des consultations aux urgences présentant un réel caractère d'urgence (chirurgicale, infectieuse, inflammatoire et neuro-ophtalmologique) a augmenté pendant cette période particulière, probablement liée à l'appréhension d'une contamination en milieu hospitalier, à l'éducation de la population en temps de crise, et aux contraintes liées aux restrictions sur l'exercice ophtalmologique libéral et le suivi des pathologies ophtalmologiques chroniques.

Impact du confinement lié à l'épidémie COVID-19 sur le dépistage de la rétinopathie du prématuré. DARUICH A*, LANDREAU C, JARREAU PH, BREMOND-GIGNAC D (Paris)

Introduction : En France, le dépistage de la rétinopathie du prématuré (ROP) est recommandé chez tous les prématurés nés avant la semaine 31 d'aménorrhée (SA) ou avec un poids de naissance ≤ 1250 g, ou entre 1251 et 2000 g avec une évolution post-natale compliquée. Des publications récentes ont suggéré une diminution des naissances prématurées dans certains pays européens pendant la période de confinement liée à l'épidémie COVID-19. De même, dans des pays en voie de développement, il a été suggéré une diminution des cas de ROP détectés pendant cette période. Le but de cette étude est de déterminer l'impact du confinement sur le dépistage de la ROP dans le plus grand service de néonatalogie d'Île-de-France.

Matériels et Méthodes : Méthodes: Les caractéristiques cliniques et en imagerie des nouveau-nés dépistés pour une ROP entre le 17 mars et le 11 mai 2020, période correspondant au confinement en France, ont été comparées à celles des nouveau-nés dépistés pendant la même période en 2019.

Résultats : Pendant la période du confinement en France, le nombre d'enfants dépistés pour une ROP a été similaire en 2020 et 2019 (21 vs 23 enfants). Une ROP a été détectée chez 24% des enfants dépistés ($n=5/21$) en 2020 et chez 39% des enfants dépistés ($n=9/23$) en 2019, ce qui représente une diminution de 15%, statistiquement non significative ($p=0.34$, Fisher's exact Test). L'âge gestationnel moyenne à la naissance était de 27 SA et 26 SA parmi les enfants dépistés en 2019 et 2020 respectivement.

Discussion : Le nombre d'enfants dépistés pour une ROP n'a pas suivi de variations liées au confinement comme cela a été constaté dans des pays en voie de développement. La diminution non significative des cas de ROP détectés pendant 2020 par rapport à 2019, peut-être expliquée par l'âge gestationnel supérieure de ce dernier groupe de patients. Ces résultats peuvent être expliqués en partie par le fait que notre centre correspond à un centre de niveau III.

Conclusion : Le dépistage de la ROP n'a pas été influencé par le confinement lié à l'épidémie COVID-19.

Introduction : En France, le dépistage de la rétinopathie du prématuré (ROP) est recommandé chez tous les prématurés nés avant la semaine 31 d'aménorrhée (SA) ou avec un poids de naissance ≤ 1250 g, ou entre 1251 et 2000 g avec une évolution post-natale compliquée. Des publications récentes ont suggéré une diminution des naissances prématurées dans certains pays européens pendant la période de confinement liée à l'épidémie COVID-19. De même, dans des pays en voie de développement, il a été suggéré une diminution des cas de ROP détectés pendant cette période. Le but de cette étude est de déterminer l'impact du confinement sur le dépistage de la ROP dans le plus grand service de néonatalogie d'Île-de-France.

Matériels et Méthodes : Méthodes: Les caractéristiques cliniques et en imagerie des nouveau-nés dépistés pour une ROP entre le 17 mars et le 11 mai 2020, période correspondant au confinement en France, ont été comparées à celles des nouveau-nés dépistés pendant la même période en 2019.

Résultats : Pendant la période du confinement en France, le nombre d'enfants dépistés pour une ROP a été similaire en 2020 et 2019 (21 vs 23 enfants). Une ROP a été détectée chez 24% des enfants dépistés ($n=5/21$) en 2020 et chez 39% des enfants dépistés ($n=9/23$) en 2019, ce qui représente une diminution de 15%, statistiquement non significative ($p=0.34$, Fisher's exact Test). L'âge gestationnel moyenne à la naissance était de 27 SA et 26 SA parmi les enfants dépistés en 2019 et 2020 respectivement.

Discussion : Le nombre d'enfants dépistés pour une ROP n'a pas suivi de variations liées au confinement comme cela a été constaté dans des pays en voie de développement. La diminution non significative des cas de ROP détectés pendant 2020 par rapport à 2019, peut-être expliquée par l'âge gestationnel supérieure de ce dernier groupe de patients. Ces résultats peuvent être expliqués en partie par le fait que notre centre correspond à un centre de niveau III.

Conclusion : Le dépistage de la ROP n'a pas été influencé par le confinement lié à l'épidémie COVID-19.

Neuropathies maculaires aiguës (AMN) détectées dans un Hôpital français lors la pandémie de la COVID-19.

MAUGET FAYSSE M*, BONNIN S, VASSEUR V (Paris), FAURE C (Caen), TADAYONI R, YAVCHITZ A (Paris)

Introduction : Des neuropathies maculaires aiguës (AMN) ont été observées avec une fréquence plus élevée chez de jeunes adultes pendant la pandémie de COVID-19 dans notre hôpital par rapport à 2019, même si la causalité avec le SRAS-CoV-2 n'a pas été établie pour tous les cas. Objectif : Décrire les patients atteints d'AMN observées lors de la pandémie COVID-19.

Matériels et Méthodes : Les données des patients diagnostiqués dans notre hôpital avec une AMN en 2019 et en 2020 lors de la pandémie COVID-19 ont été collectées rétrospectivement à l'aide du logiciel Ophtalmoquery V1.86.0018 (Corilus). Ces patients avaient tous subi des tests d'acuité visuelle, une ophtalmoscopie laser à balayage infrarouge (SLO), une tomographie à cohérence optique (SD-OCT) B et certains ont eu une rétino photographie couleur, une OCT angiographie, des angiographies à la fluorescéine et ou au vert d'indocyanine. Les patients atteints d'AMN ont été séparés en 2 groupes (AMN «classique» et AMN «plus») en fonction de l'atteinte de leurs différentes couches rétinienne.

Résultats : Onze patients avaient une AMN en 2020 contre 2 patients en 2019. L'âge moyen des patients était de 27 ans. Dix étaient de sexe féminin. Aucun patient n'avait été en soins intensifs. Six patients avaient une forme AMN «classique» et 5 une forme AMN «plus».

Discussion : Selon les différentes présentations cliniques, l'AMN peut refléter les différentes facettes pathogènes du virus SRAS-CoV-2 suspecté : dommages cellulaires directs à médiation virale, troubles de l'hémostase avec coagulopathie ou dommages immunitaires.

Conclusion : Cette association entre AMN et SARS Cov-2 améliore aussi la compréhension de la physiopathologie de l'AMN.

DMLA

Analyse comparative du microbiote intestinal entre patients atteints de dégénérescence maculaire liée à l'âge et patients indemnes de pathologie rétinienne et lien avec les taux sériques en acide gras polyinsaturés.

Comparative analysis of intestinal microbiota between patients with age-related macular degeneration and healthy patients and relationship with serum polyunsaturated fatty acid levels.

CHARLOT A*, HURAND V, BRINGER MA, ACAR N (Dijon), DELCOURT C (Bordeaux), BRON AM, CREUZOT-GARCHER C (Dijon) - FRANCE

Introduction : La dégénérescence maculaire liée à l'âge (DMLA) est une maladie rétinienne d'étiologie mal connue. Des facteurs de risque sont désormais identifiés : l'âge, les antécédents familiaux et des facteurs environnementaux (tabagisme, obésité, alimentation). Des études récentes ont fait le lien entre modifications de la composition du microbiote intestinal et survenue d'une DMLA. L'intermédiaire dans cet axe rétine-intestin pourrait être le métabolisme lipidique, du fait d'une concentration rétinienne très importante en lipides.

Matériels et Méthodes : Une étude visant à mieux étudier le lien entre microbiote intestinal, métabolisme des lipides et DMLA a été réalisée au CHU de Dijon. Cette étude cas-témoins monocentrique a recruté 204 patients répartis en deux groupes de taille égale : patients atteints de DMLA et patient indemnes de pathologie maculaire. Les patients ont bénéficié d'un examen ophtalmologique complet, d'un prélèvement sanguin pour doser les différents acides gras insaturés et d'un prélèvement de selles pour analyse du microbiote intestinal.

Résultats : 133 échantillons de selles conformes ont bénéficié d'une analyse génomique du microbiote intestinal. Après appariement sur le sexe et l'âge (± 3 ans), nous obtenions 39 paires cas/témoins (78 patients). Les deux groupes étaient composés de 25 femmes (64,1%) et 14 hommes (35,9%). Les patients atteints de DMLA étaient âgés en moyenne de 75,0 ans, les témoins de 74,36 ans. Les résultats préliminaires ont retrouvé une augmentation non significative de l'abondance relative des bactéries du phylum *Proteobacteria* chez les cas en comparaison aux témoins (7,56% vs 4,98%), des genres *Escherichia* et *Shigella* (3,59% vs 1,64%), ainsi qu'une diminution non significative du genre *Christensenellaceae* (3,51% vs 6,42). On retrouvait une augmentation significative de l'abondance du genre *Agathobacter* (3,27 vs 1,86 $p = 0,01$) chez les cas par rapport aux témoins.

Discussion : Il s'agit de l'une des premières études qui analyse le microbiote intestinal et les taux sériques et rétinien estimés de lipides chez les mêmes patients, comparant des patients atteints de DMLA et des témoins. Les premiers résultats retrouvent une augmentation de l'abondance relative de bactéries pro-inflammatoires chez les cas, ainsi qu'une diminution de celles de bactéries avec un rôle suspecté dans la longévité chez des centenaires. Ces différences ne sont pas significatives, des analyses en sous-groupes sont en cours. A l'inverse, le genre *Agathobacter* n'a pas de rôle connu dans la littérature et son rôle mérite d'être exploré dans de futures études.

Conclusion : Notre étude permet la comparaison du microbiote intestinal entre patients atteints de DMLA et témoins, qui semble être modifié. Elle permettra de réaliser une étude complémentaire sur les taux sériques de lipides, ce qui a été très peu décrit dans la littérature.

DMLA-Dépôts Drusenoides « P »: Etude des densité, structure, volume des Dépôts Drusenoides « P » (type protéinique-cellulaire), et de leur évolution avec le Morphology-Structural Software.

AMD-Drusenoid deposits « P »: Density, Structural, Volume study of Drusenoid deposits "P", Protein-cellular type, and their evolution with Morphology-Structural software.

GONZALEZ C* (Toulouse) - FRANCE

Introduction : Les densité, structure, volume, des dépôts drusenoides « P » de la DMLA et leur évolution sont étudiés avec le M-S Software. Les intérêts physiopathologique et etiopathogénique de ces analyses sont évalués.

Matériels et Méthodes : 244 yeux de 124 patients, présentent des Dépôts drusenoides de DMLA: « P » (drusen cuticulaires, DMLA pseudo vitelliforme, Pseudo drusen reticulés(subretinal drusenoid deposits:SDD), DEP drusenoides « P »). Les dépôts drusenoides sont étudiés avec la tomographie confocale optique (SLO Spectralis HRA-OCT, Spectral domain OCT),OCT en Face et le M-S Software qui permet une évaluation, une caractérisation des dépôts drusenoides (volume, contours, reconstruction 3D, analyse, différenciation, discrimination) et des mesures: densité (niveau de gris des dépôts), structure (paramètres de structure, de texture), volume(μm^3), Les examens sont réalisés tous les 6 mois pendant 5 ans.

Résultats : Les Dépôts drusenoides « P » sont denses, blancs, hétérogènes, granulaires, cellulaires, protéiniques, différents sur toutes les coupes OCT/OCT en Face. Le M-S Software montre une densité de valeur moyenne, chaque paramètre de densité ayant ses valeurs, courbes et cycle d'évolution spécifiques, chacun étant caractéristique et différent. Une similitude entre les 2 yeux est également notée. Structure et volume ont également leurs propres courbes, évolution, cycles d'évolution avec, là également, une similitude entre les 2 yeux.

Discussion : L'analyse du contenu des dépôts drusenoides « P » : densité (moyenne et différents paramètres de densité), structure, volume, avec et grâce au M-S Software permet une meilleure analyse et compréhension de ces dépôts, de leur physiopathologie et etiopathogénie, et également de leur évolution et potentiel évolutif, celui-ci se faisant généralement plutôt vers la neovascularisation.

Conclusion : Une meilleure analyse et connaissance des dépôts drusenoides « P » de la DMLA , en particulier grâce au M-S Software permet de mieux concevoir leur physiopathologie, leur étiopathogénie et l'élaboration de différentes hypothèses

Facteurs pronostiques de récupération visuelle après chirurgie par vitrectomie, rtPA sous rétinien et gaz, dans les hématomas maculaires dus à la DMLA ou aux macroanévrismes artériels.

Macular hemorrhage due to age-related macular degeneration or retinal macroaneurysm : Predictive factors of surgical outcome.

TOUHAMI S* (Paris), PIERRE M (Fort-de-france), MAINGUY A (Nantes), CHATZIRALLI I (Athènes), RUIZ MEDRANO J (Madrid), PAKZAD-VAEZI K (Vancouver), BODAGHI B, TADAYONI R (Paris) - FRANCE - GRÈCE - ESPAGNE - CANADA

Introduction : L'hématome maculaire est une complication potentiellement cécitante de plusieurs affections rétinienne dont les plus fréquentes sont la dégénérescence maculaire liée à l'âge (DMLA) et les macroanévrismes artériels (MAA). En absence de traitement, les hématomas maculaires touchant l'espace sous rétinien fovéolaire occasionnent le plus souvent une baisse visuelle profonde et irréversible. Tandis qu'il n'existe pas de consensus tranché, plusieurs études suggèrent l'intérêt d'une chirurgie précoce par vitrectomie +/- injection sous-rétinienne de rtPA et tamponnement par gaz en cas d'hématome maculaire avec part sous rétinienne fovéolaire et baisse visuelle documentée. Cependant, peu d'études ont décrit les facteurs pronostiques de récupération visuelle après une telle prise en charge chirurgicale. L'objectif est donc de rapporter les résultats anatomo-fonctionnels à 6 mois post chirurgie pour hématome maculaire compliquant une DMLA ou un MAA.

Matériels et Méthodes : Etude observationnelle, rétrospective et multicentrique (3 centres en France, Espagne et Canada), incluant les yeux successifs de patients atteints d'hématome maculaire >1.5 diamètres papillaire (avec part sous rétinienne fovéolaire) compliquant une DMLA ou un MAA.

Résultats : Soixante-cinq yeux ont été inclus (57 DMLA et 8 MAA) entre 2014 et 2019. La chirurgie a été réalisée après une période moyenne de $7,1 \pm 6,7$ jours. Le déplacement complet de l'hématome (sur l'OCT) a été obtenu dans 62,5% des cas à M1 et 82% des cas à M6. Dans l'ensemble, l'acuité visuelle (AV) s'est améliorée, passant de 0,04 décimales à 0,15 et 0,17 décimales à M1 et M6 respectivement ($p < 0,05$). Les facteurs prédictifs de baisse visuelle post chirurgie (à 6 mois) étaient un âge avancé au moment du diagnostic ($p = 0,0002$) et une hauteur plus importante de la part sous-rétinienne de l'hématome à l'OCT ($p = 0,03$). L'AV initiale n'était prédictive de l'AV postopératoire que pour les hématomas maculaires compliquant une DMLA ($r = 0,47$ à M6, $p = 0,0002$). Bien que non statistiquement significatif, les yeux avec une AV aggravée à M6 étaient plus fréquemment (80%) traités suivant un régime Pro Renata (PRN) comparativement à ceux dont l'AV s'est améliorée après chirurgie. Par ailleurs, les hématomas dus à un MAA avaient de meilleurs gains visuels comparativement à ceux compliquant une DMLA; à M1 (moyenne +0,3 vs +0,09 décimales, $p = 0,18$); et M6 post chirurgie (moyenne +0,4 vs +0,05 décimales, $p = 0,19$). Le diamètre de l'hématome sur les photographies du fond d'œil, la présence et la hauteur de la part sous épithéliale de l'hématome en OCT et le traitement ou l'antécédent de traitement par anticoagulants n'étaient pas corrélés au degré de récupération visuelle post chirurgie à M6. Concernant les complications potentielles de la chirurgie, un décollement de rétine ou une récurrence de l'hématome sont survenus dans 3% et 9,3% des cas respectivement, à M6.

Discussion : Le traitement chirurgical des hématomas maculaires dus à une DMLA ou un MAA par vitrectomie, +/- injection sous-rétinienne de rtPA et tamponnement par gaz permet une stabilisation ou une amélioration de l'acuité visuelle dans 85% des cas. Un âge plus jeune au diagnostic et une plus faible hauteur de la part sous rétinienne de l'hématome en OCT, sont associés à de meilleurs résultats anatomo-fonctionnels à 6 mois.

Conclusion : Une prise en charge chirurgicale précoce semble être une stratégie efficace et sûre en cas d'hématome maculaire compliquant une DMLA ou un MAA avec baisse visuelle documentée.

Étude FATTY : Étude du pouvoir discriminant d'un biomarqueur sanguin du contenu en acides gras polyinsaturés n-3 de la rétine sur la dégénérescence maculaire liée à l'âge (DMLA).

FATTY study: Discriminating power of a blood biomarker of the content of n-3 PUFAS in the retina in age-related macular degeneration (AMD).

HURAND V*, CHARLOT A, BAUDIN F, GABRIELLE PH, ACAR N, BRON AM, CREUZOT-GARCHER C (Dijon) - FRANCE

Introduction : Des études ont démontré un effet protecteur des acides gras polyinsaturés (AGPI) n-3 contre le développement et la progression de la DMLA. Les concentrations intra rétinienne en AGPI n-3 peuvent donc être une information importante pour : 1) identifier les sujets dont la rétine en est appauvrie et qui peuvent être à risque de DMLA ; 2) surveiller l'efficacité d'une supplémentation nutritionnelle en AGPI n-3 dans le cadre de la prévention ou de l'évolution de la DMLA. L'objectif est de valider l'utilisation d'un biomarqueur sanguin évaluant les teneurs en AGPI n-3 de 7 esters de cholestérol (EC) plasmatiques et permettant de prédire, grâce à un algorithme mathématique, la concentration tissulaire rétinienne en AGPI n-3.

Matériels et Méthodes : Étude cas-témoins, prospective, monocentrique réalisée au sein du service d'ophtalmologie du CHU de Dijon Bourgogne, et en collaboration avec l'équipe « Œil, nutrition et signalisation cellulaire » de l'INRAE entre Février 2020 et Août 2020. Les patients présentant des lésions de DMLA ont été inclus dans le groupe cas. Les

patients âgés de plus de 50 ans, exempts de toute pathologie maculaire, ont été inclus dans le groupe témoin et appariés sur l'âge (± 3 ans) et sur le sexe. Les esters de cholestérol plasmatiques ont été isolés et leur composition en acides gras a été déterminée par chromatographie en phase gazeuse.

Résultats : Cinquante-neuf couples cas témoins ont été recrutés. L'âge moyen global était de $75,7 \pm 6,4$ ans. Le sex ratio était de 2,10 femmes pour 1 homme. Les deux groupes ne différaient pas sur l'IMC, l'antécédent de DMLA, le traitement hypolipémiant, le statut biologique lipidique. Les témoins étaient plus souvent fumeurs (43,2% versus 31,4%, $p = 0,08$). Les cas, quant à eux, étaient significativement plus supplémentés en AGPI n-3 que les témoins, 17 (14,4%) versus 2 (1,6%), $p = 0,007$. La teneur rétinienne prédite en AGPI n-3 était de $18,6 \pm 2,4\%$ des acides gras totaux pour les témoins et de $19,3 \pm 2,5\%$ pour les cas. Nous n'avons pas trouvé de différence statistiquement significative entre les 2 groupes ($p = 0,72$).

Discussion : L'étude BLISAR, menée sur 34 patients, avait montré une plus faible concentration prédite d'AGPI n-3 chez les cas que les témoins (respectivement, $17,8 \pm 2,9\%$ des acides gras totaux vs $18,9 \pm 2,7\%$, $p = 0,04$). Liu et al., avaient retrouvé, sur des yeux de donneurs décédés sains et atteints de DMLA, des résultats similaires pour le DHA et l'acide adrénique ($p < 0,05$). Les hypothèses pouvant expliquer ces résultats contraires à nos attentes semblent être liés à l'âge relativement jeune des cas et à une supplémentation en AGPI n-3 plus fréquente que les témoins.

Conclusion : Cette étude n'a pas permis de valider l'utilisation de ce biomarqueur dans cette cohorte car elle n'a pas retrouvé de différences significatives de concentrations en AGPI n-3 prédites entre les cas et les témoins, ce qui est contraire aux études préliminaires.

Faricimab dans la Dégénérescence Maculaire Liée à l'Âge néovasculaire : Résultats à un an de l'efficacité, de la tolérance et de la durabilité dans les essais de phase 3 TENAYA et LUCERNE.

Faricimab in Neovascular Age-Related Macular Degeneration: One-Year Efficacy, Safety, and Durability in the Phase 3 TENAYA and LUCERNE Trials.

TADAYONI R* (Paris), SOUIED E (Créteil), QUEZADA RUIZ C (South San Francisco), SILVERMAN D, IVES J (Shire Park), BASU K (Dublin), LIN H (South San Francisco), FRANK G. H (Bonn), FIGUEROA M (Madrid) - FRANCE - ÉTATS-UNIS - ROYAUME UNI - IRLANDE - ALLEMAGNE - ESPAGNE

Introduction : Les essais de phase 3 TENAYA et LUCERNE trials comparent la tolérance, l'efficacité et la durabilité de faricimab avec des injections intra vitréennes d'anti-VEGF en monothérapie chez des patients ayant une DMLAn.

Matériels et Méthodes : TENAYA (NCT03823287) et LUCERNE (NCT03823300) sont deux études identiques de phase 3 de 112 semaines, randomisées, en double insu, avec un comparateur actif évaluant le faricimab dans la DMLAn. Les patients naïfs de traitement sont randomisés selon un ratio 1 :1, soit avec du faricimab 6.0 mg avec un intervalle maximum de 16 semaines, soit avec de l'affibercept 2.0 mg toutes les 8 semaines. Les patients du bras faricimab reçoivent 4 doses initiales toutes les 4 semaines jusqu'à la semaine 12 et sont évalués selon des critères d'activité de la maladie définis dans le protocole aux semaines 20 et 24. Les patients ne présentant pas de signes d'activité de la maladie aux semaines 20 ou 24 recevront alors des injections toutes les 16 semaines jusqu'à la semaine 60 ; ceux présentant une activité de la maladie à la semaine 20 recevront une injection toutes les 8 semaines et enfin les patients présentant leur premiers signes d'activité de la maladie à la semaine 24 recevront une injection toutes les 12 semaines. A partir de la semaine 60, les patients traités par faricimab suivront un intervalle de traitement personnalisé déterminé par le protocole selon un régime treat and extend jusqu'à la semaine 108. Les patients du bras affibercept recevront 3 doses initiales espacées de 4 semaines jusqu'à la semaine 8, puis un régime fixe d'injections toutes les 8 semaines jusqu'à la semaine 108. L'efficacité et la tolérance sont évaluées toutes les 4 semaines jusqu'à la semaine 112. Le critère principal est le changement moyen de la meilleure acuité visuelle corrigée entre la baseline et la moyenne de ce paramètre aux visites des semaines 40, 44 et 48. Les critères secondaires incluent la proportion de patients recevant le faricimab toutes les 16, 12 ou 8 semaines, ainsi que les changements des valeurs anatomiques suivies par OCT. Les données de tolérance incluent l'incidence et la sévérité des événements indésirables oculaires et non oculaires.

Résultats : Dans les études de phase 2, le faricimab toutes les 4 ou 8 semaines était associé à une amélioration robuste de la vision ainsi qu'à une amélioration anatomique, comparable au ranibizumab toutes les 4 semaines (étude AVENUE). Faricimab toutes les 12 ou 16 semaines a démontré une efficacité soutenue et une durabilité au-delà d'un an (étude STAIRWAY). TENAYA et LUCERNE sont des études en cours. Les résultats à un an seront disponibles et présentés lors de ce congrès.

Discussion : Les résultats des études de phase 2 (Avenue et Stairway) et les modèles précliniques, suggèrent que la double inhibition de l'Ang2 et du VEGF-A avec le faricimab, 1^{er} anticorps bi-spécifique pour usage intra-oculaire, en favorisant la stabilité vasculaire, pourrait permettre de maintenir l'efficacité au-delà de ce qui est obtenu avec une monothérapie par anti-VEGF chez les patients atteints de DMLAn.

Conclusion : TENAYA et LUCERNE évaluent la tolérance, l'efficacité et la durabilité d'un régime d'injection pouvant aller jusqu'à 16 semaines d'intervalle, sous forme d'injections intra vitréennes de faricimab chez des patients ayant une DMLAn

Analyse fractale de la vasculopathie polypoïdale dans la DMLA.

Fractal analysis of polypoidal choroidal neovascularization in age-related macular degeneration.

SERRA R* (Cagliari), COSCAS F (Créteil) - ITALIE - FRANCE

Introduction : Polypoidal choroidal neovascularization (PCNV), an acquired abnormal choroidal vasculopathy, is characterized by polypoidal dilations (named polyps) arising from terminal ends of a choroidal branching vascular network (BVN) underneath the retinal pigment epithelium (RPE). The aim of the study was to describe optical coherence tomography angiography (OCTA) features of PCNV, secondary to age-related macular degeneration.

Matériels et Méthodes : The eyes included in the study were analyzed using indocyanine green angiography, spectral-domain optical coherence tomography and OCTA. Furthermore, fractal analysis of PCNV en-face images on OCTA, including vascular perfusion density (VPD), fractal dimension (FD), and lacunarity (LAC), was performed.

Résultats : Fifty-one PCNV eyes were included in the study. On OCTA, the BVN appeared as a hyper-reflective network in all eyes whereas polyps showed two different patterns: in 34/51 (67%) eyes, they corresponded to hypo-reflective structures, while in the remaining 17 (33%) eyes, they appeared as hyper-reflective lesions. In PCNV eyes, mean VPD was $0.76 \pm 0.17\%$, mean FD 1.46 ± 0.12 , and mean LAC 2.4 ± 0.87 . No statistical difference was found between the two PCNV patterns for all fractal parameters analyzed.

Discussion : Fractal analysis of OCTA images enables assessment of the architecture and, in particular, the degree of pattern complexity of the vascular network.

Conclusion : PCNVs showing a different appearance on OCTA share the same neovascular organization and branching complexity.

Double inhibition de l'Ang-2 et du VEGF-A avec le faricimab, dans la DMLA néo vasculaire : Design des essais de phase 3.

Dual Inhibition of Ang-2 and VEGF-A with Faricimab in nAMD: Phase 3 Trial Design.

DE BATS F* (Lyon), DEVIN F (Marseille), CORNUT PL (Lyon), QUESADA-RUIZ C (South San Francisco), SILVERMAN D, IVES J (Shire Park), BASU K (Dublin), LIN H (South San Francisco), HOLZ F (Bonn), FIGUEROA M (Madrid), KOROBNELNIK JF (Bordeaux) - FRANCE - ÉTATS-UNIS - ROYAUME UNI - IRLANDE - ALLEMAGNE - ESPAGNE

Introduction : Dans la DMLA néo vasculaire l'obtention d'une vision optimale avec une monothérapie par anti-VEGF nécessite de fréquentes injections et un suivi rapproché. La double inhibition de l'Ang-2 et du VEGF-A avec le faricimab peut réduire le fardeau de la maladie au travers d'une efficacité et d'une durabilité prolongée.

Matériels et Méthodes : TENAYA (NCT03823287) et LUCERNE (NCT03823300) sont des études cliniques randomisées contrôlées, en double insu, avec un comparateur actif afin d'évaluer la tolérance, l'efficacité et la durabilité de faricimab, dans la DMLA néo vasculaire. Des patients naïfs de traitement sont randomisés selon un ratio de 1 :1 soit avec du faricimab 6.0 mg avec un intervalle pouvant aller jusqu'à 16 semaines soit avec de l'aflibercept 2.0 mg toutes les 8 semaines. A partir de la semaine 60 et jusqu'à la semaine 108, les patients sous faricimab suivent un régime treat and extend déterminé par le protocole. L'efficacité et la tolérance sont suivies toutes les 4 semaines jusqu'à la semaine 112. Le critère principal est le changement de la BCVA entre la baseline et la moyenne des visites des semaines 40, 44 et 48. D'autres paramètres inclus la proportion de patients recevant le faricimab toutes les 16, 12 ou 8 semaines, les modifications des paramètres anatomiques ainsi que l'incidence et la gravité des événements indésirables.

Résultats : TENAYA et LUCERNE ont un design permettant d'évaluer la double inhibition de l'Ang-2 et du VEGF-A, dans la DMLA néo vasculaire.

Discussion : Les résultats des études de phase 2 (Avenue et Stairway) et les modèles précliniques, suggèrent que la double inhibition de l'Ang2 et du VEGF-A avec le faricimab, 1er anticorps bi-spécifique pour usage intra-oculaire, en favorisant la stabilité vasculaire, pourrait permettre de maintenir l'efficacité au-delà de ce qui est obtenu avec une monothérapie par anti-VEGF chez les patients atteints de DMLAn.

Conclusion : TENAYA et LUCERNE évalueront le potentiel de faricimab d'améliorer les résultats des patients ayant une DMLA néo vasculaire.

Étude prospective évaluant l'apparition des néovaisseaux choroïdiens quiescents en tomographie à cohérence optique angiographie dans l'œil controlatéral de 55 patients ayant une dégénérescence maculaire liée à l'âge exsudative débutante.

Prospective study evaluating the occurrence of quiescent choroidal neovessels by optical coherence tomography angiography in the contralateral eye of 55 patients with incipient exudative age-related macular degeneration.

NAOUM MS*, DELBOSC B, GAUTHIER AS, SOLECKI L (Besançon) - FRANCE

Introduction : L'objectif de l'étude était de déterminer le délai d'apparition d'un néovaisseau choroïdien quiescent (NVCq) en tomographie à cohérence optique angiographie (OCT-A) dans l'œil sain controlatéral de patients ayant une DMLA exsudative débutante.

Matériels et Méthodes : Il s'agissait d'une étude observationnelle prospective étudiant les 55 yeux controlatéraux de 55 patients ayant une DMLA exsudative débutante (< 3 mois) traitée par anti-VEGF. A l'inclusion et à chaque visite de suivi, les patients ont bénéficié d'un examen ophtalmologique complet avec mesure de la meilleure acuité visuelle corrigée (MAVC) selon l'échelle ETDRS, tomographie à cohérence optique (OCT) et OCT-A. Une double lecture des imageries multimodales a été réalisée afin de détecter tous NVCq et/ou signes exsudatifs précoces.

Résultats : Les patients ont été suivis entre décembre 2016 et décembre 2020. Le suivi moyen était de 21.9 +/- 12.2 mois. La prévalence des NVCq dans l'œil controlatéral des patients ayant une DMLA exsudative débutante était de 10.9% (6/55) et l'incidence au cours de notre suivi de 3.6% (2/55). Le délai d'apparition d'un NVCq dans l'œil controlatéral de patients ayant une DMLA exsudative débutante était 1.4 +/- 2.7 mois. Parmi les NVCq, 75% ont exsudé au cours du suivi et 25% sont restés stables sans signe exsudatif. Le délai d'exsudation des NVCq était de 10.5 +/- 11.3 mois.

Discussion : L'OCT-A est un examen non invasif permettant la détection de néovaisseau choroïdien (NVC) dans 81,8 à 100% des cas. Cependant cet examen est limité à la zone centrale (3 x 3 mm), donc tous les NVC se trouvant en dehors de la zone analysée ne sont pas détectés. En effet, sur notre série un NVC s'est activé hors de la zone étudiée. Ainsi, nous avons pu mettre en évidence 3 types de NVC en fonction du délai d'apparition : les NVCq présents initialement lors du diagnostic de DMLA, les NVCq apparaissant au cours du suivi et enfin les NVC actifs lors de leur découverte.

Conclusion : La présence d'un NVCq dans l'œil sain controlatéral de patients ayant une DMLA exsudative n'est pas un événement rare lors du diagnostic initial de la DMLA exsudative. Ces patients nécessitent une surveillance rapprochée en OCT-A à long terme puisque la majorité exsude.

Résultats anatomo-fonctionnels d'un traitement par anti-VEGF selon un régime Q3 dans la dégénérescence liée à l'âge (DMLA) exsudative et réfractaire.

Functional and anatomical outcomes of anti-VEGFs following a Q3 regime in exsudative refractory age related macular degeneration.

HOURLY R*, KRIVOSIC V, TADAYONI R (Paris), TOUHAMI S (Paris) - FRANCE

Introduction : Les anti-VEGF sont un traitement hautement efficace dans la DMLA exsudative, cependant, 7 à 15% des patients seraient non ou peu répondeurs, et ce quelle que soit la molécule utilisée ou l'éventuel changement de molécule (switch).

Matériels et Méthodes : Série rétrospective d'yeux consécutifs suivis au CHU Lariboisière (Paris) présentant une DMLA exsudative, traitée par au moins 3 injections intravitréennes (IVT) mensuelles de ranibizumab puis au moins 3 IVT mensuelles d'affibercept (ou l'inverse) avec absence d'assèchement maculaire après ce protocole.

Résultats : Huit yeux de 8 patients (5 hommes, 3 femmes) ont été inclus entre 2015 et 2019. L'âge moyen à l'inclusion était 74.2 +/- 7.1 ans. Tous les patients présentaient un néo-vaisseau occulte. La durée moyenne de la maladie avant passage en Q3 était de 47.5 +/- 34 mois. Le nombre moyen d'IVT mensuelles reçues (switch inclus) avant passage en Q3 était de 18.0 +/- 10.4 IVT. Le nombre moyen d'IVT reçues selon un protocole en Q3 au moment du recueil de données était de 7.1 +/- 3.2 IVT. Six yeux ont reçu de l'Aflibercept en Q3 contre 2 yeux recevant du Ranibizumab selon ce même régime. L'acuité visuelle était stable ou améliorée dans 87.5% des cas après 3 IVT en Q3. Elle était en moyenne de 0.3 logMAR avant passage en Q3 (càd à un mois de la dernière injection précédent le protocole Q3), s'améliorant à 0.23 logMAR, à 3 semaines de 3 IVT en Q3 (p=0.038). La hauteur du décollement séreux rétinien (DSR) était stable ou améliorée dans 67% des cas après 3 IVT en Q3. Elle était de 31.6 +/- 45.9 microns avant passage en Q3 (càd à un mois de la dernière injection précédent le protocole Q3) et 22.7 +/- 55.6 microns à 3 semaines de 3 IVT en Q3 (p=0.5). La hauteur du DSR maximal fovéolaire était statistiquement abaissée à 3 semaines de 3 IVT en Q3 (105.1 +/- 30.9 microns avant passage en Q3 vs 59.2 +/- 68.8 microns après, p=0.03). Aucune complication notable n'a été notée au cours du suivi.

Discussion : Un régime de traitement par anti VEGF en Q3 semble être une option efficace et bien tolérée avec de bons résultats anatomo-fonctionnels après une série de 3 IVT.

Conclusion : Il serait intéressant de suivre ces patients sur une plus longue durée pour attester de l'efficacité à long terme d'un tel régime.

Glaucome

Effets de l'acide docosahexaénoïque sur la fibrose post-opératoire des bulles de trabéculotomie dans la chirurgie du glaucome : transposition au modèle animal.

Effects of docosahexaenoic acid on post-operative fibrosis of trabeculectomy blebs in glaucoma surgery: transposition to the animal model.

CARRE C*, BRON AM, CREUZOT-GARCHER C, BAUDIN F, GRÉGOIRE, S, BUTEAU B, MARTINE L, EID P, ACAR, N (Dijon) - FRANCE

Introduction : L'utilisation de mitomycine (MMC) dans les chirurgies de trabéculotomie permet d'inhiber la fibrose post-opératoire des bulles de filtration. Cela augmente les chances de succès chirurgicaux mais peut être source de complications (maculopathie sur hypotonie ou risque accru d'endophtalmie). L'acide docosahexaénoïque (DHA) représente une alternative intéressante puisqu'il possède des effets antiprolifératifs sur les fibroblastes. L'objectif était de vérifier l'efficacité *in vivo* du DHA en comparaison à la MMC sur un modèle de trabéculotomie chez le rat.

Matériels et Méthodes : Trente-six rats Brown Norway de 10 semaines ont bénéficié d'un équivalent de trabéculotomie des 2 yeux sous anesthésie générale. La cohorte a été divisé en trois groupes, un groupe traité par DHA collyre (19mg/ml) en une administration quotidienne topique pendant 21 jours post-opératoires (n=12), un groupe témoin recevant un collyre à base de nanoparticules en une administration quotidienne topique pendant 21 jours post-opératoires (n=12) et un groupe traité par MMC (0,2mg/ml) pour lequel une éponge imbibée a été appliquée au niveau du site chirurgical durant 2 minutes suivi d'un rinçage (n=12). La pression intraoculaire (PIO) a été mesurée et une photographie du site opératoire a été réalisée à J0, J3, J7, J10, J14 et J17. A J21, les animaux ont été sacrifiés et un prélèvement de sclère et de conjonctive a été réalisé au niveau du site opératoire. Nous avons réalisé des analyses par chromatographie en phase gazeuse pour étudier l'incorporation du DHA au sein des fibroblastes.

Résultats : Nous avons observé une baisse de la PIO post opératoire pour les trois groupes (contrôle de 9,5±0,4mmHg à 6,4±0,2mmHg ; DHA de 9,5±0,3mmHg à 6,7±0,1mmHg ; MMC de 9,5±0,4mmHg à 8,2±1,0mmHg). La ré-ascension dans le temps de la PIO dans les groupes DHA et MMC a été significativement plus lente que pour le groupe contrôle (+1,6±0,4% par jour pour le groupe témoin ; +0,6±0,3% et +0,6±0,4% respectivement pour les groupes DHA et MMC ; p<0,001). Parallèlement, les bulles de filtration DHA et MMC sont restées de taille significativement plus importante au cours du suivi (témoin : 2,8±0,8mm² ; DHA : 5,3±0,9mm² et MMC : 4,6±1,0mm² ; p<0,001). Cependant, il n'y a pas eu d'augmentation de l'incorporation du DHA au niveau des fibroblastes du groupe DHA par rapport aux autres groupes.

Discussion : Malgré le maintien d'une PIO post-opératoire basse et d'une bulle de filtration fonctionnelle, les analyses sur l'incorporation du DHA dans les fibroblastes montrent l'absence d'accumulation de DHA en leur sein.

Conclusion : Les résultats *in vivo* sont en faveur d'un effet antifibrotique du DHA bien que les mécanismes physiopathologiques restent à déterminer.

SCLERECTOMIE PROFONDE NON PERFORANTE : Résultats de pression intraoculaire et profil de sécurité sur le long terme.

NON-PENETRATING DEEP SCLERECTOMY : Intraocular pressure and safety long-term results.

SCHWEITZER C*, LE-GOFF M, ACHOUN C, LE-QUILLIEC E, KALISKY C, KOUDSIE S, TOURNAIRE-MARQUES E, KOROBELNIK JF (Bordeaux) - FRANCE

Introduction : Evaluer les résultats pressionnels et le profil de sécurité de la chirurgie du glaucome par sclérectomie profonde non perforante.

Matériels et Méthodes : L'étude AGORA (Analyse des Glaucomes en Région Aquitaine) est une étude monocentrique non randomisée observationnelle mise en place en 2010 dans le service d'ophtalmologie du CHU de Bordeaux avec pour objectif d'analyser les facteurs de risque et l'évolution de la pathologie glaucomateuse. Les patients présentant un glaucome à angle ouvert avec une progression du champ visuel et une indication de chirurgie filtrante par sclérectomie profonde non perforante (SPNP) ont été consécutivement inclus pour cette analyse. Les patients ont bénéficié d'une visite préopératoire et de visites de suivi postopératoires à 3 jours, 15 jours, 30 jours, 45 jours, 60 jours puis à 3 mois, 6 mois et tous les 6 mois. La pression intraoculaire (PIO), les complications et éventuelles ré-intervention ont été systématiquement relevées selon le protocole de l'étude.

Résultats : Dans cette analyse préliminaire, 221 yeux de 145 patients ont été inclus dont 81,0% (n=179) de glaucome primitif à angle ouvert, 11,3% (n=25) de glaucome exfoliatif et 7,7% (n=17) d'autres catégories de glaucome secondaire. En préopératoire, la PIO moyenne était de 20,81±7,03 pour un nombre de collyre hypotonisant moyen de 2,16±0,86 et la déviation moyenne du champ visuel était de -10,44±8,19 dB. En peropératoire, 4,5% (n=10) des yeux ont été convertis en trabéculotomie par insuffisance de filtration ou perforation de la membrane trabéculodescémétique. La PIO postopératoire moyenne était de 13,5±7,1mmHg à 1 mois, 13,6±5,9mmHg à 6 mois, 13,9±4,2mmHg à 12 mois, 14,4±5,4 mmHg à 24 mois et 14,1±4,2mmHg à 36 mois. L'incidence cumulée de la goniopuncture au laser ND:YAG était de 33,0% (n=73), l'incidence cumulée du needling au 5-fluorouracyl était de 27,1% (n=60) à 60 jours. L'incidence des complications étaient de 6,3% (n=14) pour l'hypotonie sévère (<5mmHg),

5,0% (n=11) pour la chirurgie de la cataracte à un an et un cas de blébite à 2 mois. Un œil a dû bénéficier d'une nouvelle chirurgie filtrante à la visite du 45e jour.

Discussion : Les résultats préliminaires de notre étude observationnelle montre que la chirurgie filtrante conventionnelle du glaucome par sclérectomie profonde non perforante est associée à de bons résultats pressionnels sur le long terme avec un faible taux de complication sévère. L'incidence de la goniopuncture et du needling, particulièrement entre les visites à 30 et 60 jours montre l'intérêt d'un suivi attentif des patients opérés afin de maintenir le résultat anatomique sur le long terme. Une analyse sur un échantillon plus large sera présentée.

Conclusion : Grâce à ses résultats pressionnels et anatomiques, la sclérectomie profonde non perforante reste une chirurgie de référence dans le glaucome notamment dans le contexte du développement de nouvelles techniques de chirurgie mini-invasive.

Traitement des glaucomes réfractaires par endocyclophotocoagulation : résultats à 12 mois.

Treatment of refractory glaucoma by endocyclophotocoagulation : results at 12 months.

PASQUIER L* (Rouen), NGO C (Rouen), LETESSON E, PEREIRA E (Rouen), MURAIN M (Rouen) - FRANCE

Introduction : La stratégie thérapeutique des glaucomes réfractaires reste mal codifiée et leur pronostic réservé. L'endocyclophotocoagulation (ECP) est une des alternatives aux chirurgies filtrantes et aux implants de drainage. L'objectif de notre étude est d'évaluer l'efficacité et la sécurité de l'ECP dans cette indication.

Matériels et Méthodes : Il s'agit d'une série rétrospective monocentrique incluant 69 yeux de 66 patients ayant bénéficié d'une ECP pour glaucome réfractaire et suivis plus d'un an. Cette technique permet de détruire sélectivement chaque procès ciliaire sur 220° sous contrôle visuel endoscopique. Le critère de jugement principal était la pression intraoculaire (PIO) post-opératoire. Le succès thérapeutique était défini par une PIO comprise entre 6 et 21mmHg. Les critères de jugement secondaires étaient le nombre de traitements hypotonisants, l'acuité visuelle, la survenue de complications et le nombre de réinterventions.

Résultats : Notre population comprenait 29 yeux phakes (42%), 28 yeux pseudophakes (40,6%) et 12 yeux aphakes (17,4%). La moyenne d'âge était de $66 \pm 15,5$ ans. Le suivi moyen était de $24,7 \pm 12,26$ mois [12;55]. La PIO moyenne préopératoire était de $30,3 \pm 11,81$ mmHg. Elle diminuait de façon statistiquement significative à tous les temps du suivi ($p < 0,0001$) : $20,2 \pm 9,7$ à 6 mois ; $17,8 \pm 8,1$ à 12 mois et $16,8 \pm 8,7$ mmHg à la dernière consultation. Le taux de succès thérapeutique après 1 ECP était de 49,2% à 6 mois ; 58,3% à 12 mois et 50,7% à la dernière consultation. Le taux de succès thérapeutique après 2 ECP était de 62,3% à 6 mois ; 64,6% à 12 mois et 58,2% à la dernière consultation. Le nombre initial de traitements hypotonisants moyen était de $3,28 \pm 0,98$. Il était réduit à $2,53 \pm 1,19$ à 6 mois ; $2,23 \pm 1,32$ à 12 mois et $2,33 \pm 1,4$ à la dernière consultation. Cette baisse était statistiquement significative à tous les temps du suivi. Concernant l'acuité visuelle moyenne, elle était de $1,38 \pm 1,0$ LogMar en pré-opératoire et de $1,55 \pm 1,17$ LogMar à 12 mois ($p=0,022$). Concernant les complications nous avons recensé 18 cas de pics tensionnels précoces (26,1%) ; 5 cas d'hypotonie oculaire résolutive (7,2%) ; 5 cas d'œdème maculaire (7,2%) ; 2 cas de réaction fibrineuse de chambre antérieure (2,0%) ; 5 cas d'hémorragie intravitréenne (7,2%) ; 2 cas d'hyphéma (2,9%) ; 1 hématome choroïdien (1,5%) et 1 décollement choroïdien. 36,4% des patients ont bénéficié d'une réintervention. Il s'agissait dans 34,4% des cas d'une nouvelle séance d'ECP et dans respectivement 18,75% ; 25% et 18,75% des cas d'une trabéculéctomie, d'un implant de drainage et d'un cycloaffaiblissement par voie transsclérale.

Discussion : Nous retrouvons un taux de succès thérapeutique légèrement inférieur à ceux décrits dans la littérature. Cela pourrait s'expliquer par les comorbidités ophtalmologiques spécifiques de notre centre et par l'hétérogénéité de notre cohorte, qui rend difficile la comparaison aux autres études. En revanche, le nombre de complications est globalement comparable à ceux rapportés pour ce type d'intervention.

Conclusion : L'endocyclophotocoagulation apparaît comme un traitement efficace et sûr du glaucome réfractaire. Cette technique semble présenter un faible taux de complication en comparaison avec les alternatives plus invasives, et ne compromet pas leur réalisation ultérieure. Ces résultats inciteraient à resituer la place de cette technique dans la stratégie thérapeutique française, en l'incluant plus précocement dans la prise en charge des glaucomes.

Prise en charge du glaucome réfractaire par drain de Baerveldt à la pars plana chez des patients avec pathologie cornéenne évoluée.

Management of refractory glaucoma by pars plana Baerveldt implant in patient with advanced corneal disease.

BACON S* (Rouen), NGO C (Rouen), LETESSON E (Rouen), MURAIN M (Rouen) - FRANCE

Introduction : Evaluer l'intérêt de la pose d'un drain de Baerveldt introduit à la pars plana lorsque les patients présentent un glaucome réfractaire et une pathologie cornéenne associée

Matériels et Méthodes : Notre étude comprend 27 yeux de 27 patients opérés d'une vitrectomie associée à la pose d'un drain de Baerveldt à la pars plana. Les patients inclus étaient porteurs d'une greffe cornéenne ou d'une pathologie cornéenne sévère associée à un glaucome réfractaire. Le critère de jugement principal est la pression intraoculaire à 1 an post opératoire. Les critères de jugement secondaires incluaient le nombre de traitements hypotonisants, l'acuité visuelle et la survenue de complications.

Résultats : 27 patients ont été inclus. 15 porteurs de greffe cornéenne, 7 présentant une décompensation endothéliale, 4 présentant une séquelle cornéenne de traumatisme perforant et 1 syndrome ICE. La moyenne d'âge était de 56,11 ans. Le suivi était de 1an. La pression moyenne préopératoire était de 34,88 mmHg. Elle était

significativement plus basse au cours du suivi : 14,00 mmHg à 1 mois, 11,63 mmHg à 3 mois, 14,19 mmHg à 6 mois et 11,19 mmHg à 1 an. Seuls 3 patients (11%) nécessitaient un traitement hypotonisant à 1 an postopératoire. 7 patients (26%) ont une acuité visuelle qui s'est améliorée au cours du suivi, 7 (26%) ont eu une acuité visuelle similaire et 12 patients (46%) ont eu une acuité visuelle plus basse à 1 an post opératoire. L'acuité visuelle moyenne n'est pas statistiquement différente en pré et postopératoire à 1 an. 19 patients n'ont pas présenté de complications notables au cours du suivi. 8 patients ont présenté un décollement de rétine nécessitant une prise en charge chirurgicale. 9 patients ont pu bénéficier d'une greffe cornéenne en post opératoire. 20 patients (74%) sont considérés comme en succès thérapeutique. C'est-à-dire ayant préservée une acuité visuelle, ayant une rétine appliquée et une PIO < 20mmHg.

Discussion : Notre série comprend 27 patients avec des pathologies cornéennes lourdes chez qui la présence d'un glaucome secondaire met en péril une greffe préexistante ou la contre-indique. Il s'agit de patients chez qui la pathologie cornéenne contre-indique la pose d'une valve en chambre antérieure. D'où le choix d'un système de drainage positionné à la pars plana. Au total l'objectif est atteint chez 20 patients sur 27 mais la procédure n'est pas dénuée de complications sur ces yeux fragiles.

Conclusion : La mise en place d'un drain de Baerveldt à la pars plana semble prometteuse mais nécessite une équipe multidisciplinaire aguerrie afin de prendre en charge les possible complications.

Évaluation de la corrélation entre les atteintes structurelles régionales des cellules ganglionnaires rétinienne et fonctionnelles du champ visuel en point par point dans les glaucomes avancés.

Point by point evaluation of the correlation between regional retinal ganglion cell damage and visual field sensitivity in patients with advanced glaucoma.

REZKALLAH A*, DOUMA I, BONJOUR M, MATHIS T, KODJIKIAN L, DENIS P (Lyon) - FRANCE

Introduction : Étudier l'existence d'une corrélation entre les altérations structurelles (cellules ganglionnaires rétinienne et fibres nerveuses rétinienne) et fonctionnelles en se basant sur l'indice point par point du CV dans les 10 degrés centraux (programme 10.2 Humphrey) des patients présentant un glaucome avancé.

Matériels et Méthodes : Étude de cohorte prospective, monocentrique d'octobre 2018 à février 2019 à l'Hôpital de la Croix-Rousse. Le critère de jugement principal était l'analyse de la corrélation en point par point sur le mapping du complexe des cellules ganglionnaires rétinienne (GCC) et sur les données en décibels du champs visuel 10.2.

Résultats : Vingt-neuf yeux de 27 patients ont donc été étudiés. Quinze yeux présentaient un MD strictement inférieur à -20dB. Les analyses statistiques ont retrouvé une force d'effet importante entre l'épaisseur mesurée régionale du GCC et la sensibilité du champ visuel 10.2 pour plusieurs points dans les secteurs inférieur et temporal inférieur avec atteinte du seuil de significativité pour plusieurs points du secteur inférieur. L'ampleur d'effet allait de -0.48 à -0.33 en inférieur et de -0.21 à -0.37 en temporal inférieur. Dans ces secteurs, une tendance à l'augmentation de l'épaisseur du GCC est retrouvée avec la diminution de la sensibilité sur le champ visuel HFA. Ni force d'effet importante ni corrélation statistiquement significative ont été retrouvée dans les autres secteurs. Pour les patients ayant un MD < -20dB, les analyses statistiques ont retrouvé une force d'effet importante entre l'épaisseur mesurée régionale des CGR et la sensibilité mesurée en point par point du champ visuel 10.2 pour plusieurs points du secteur nasal supérieur. Plus l'épaisseur du GCC dans ce secteur diminue, plus la sensibilité des points testés du HFA est mauvaise, l'ampleur d'effet allant de 0.4 à 0.49 dans ce secteur sans atteinte du seuil de significativité. Aucune corrélation n'a été mise en évidence entre le RNFL et l'évaluation fonctionnelle au CV 10.2.

Discussion : Dans la littérature, aucune étude n'avait étudié la corrélation entre la sensibilité en point par point des examens fonctionnels et l'épaisseur régionale des cellules ganglionnaires rétinienne. Plusieurs facteurs influencent la correspondance entre les altérations structurelles et fonctionnelles dans le glaucome. L'utilisation de différentes échelles d'unités, mesure d'épaisseur en micromètres pour la structure et les décibels pour les tests fonctionnels, est à l'origine d'une corrélation structure-fonction non linéaire.

Conclusion : Notre étude a retrouvé une corrélation linéaire entre l'épaisseur du GCC et le CV 10.2 en point par point chez les patients présentant un glaucome avancé. Cette tendance à l'épaississement amène des interrogations quant au mécanisme d'apoptose. Cette corrélation, qui s'inverse chez les patients plus gravement atteints, concorde avec la mort des cellules ganglionnaires que l'on met en évidence sur le champ visuel.

Evaluation de l'efficacité de la trabéculoplastie sélective chez les patients précédemment opérés de chirurgie filtrante.

Evaluation of the effectiveness of selective trabeculoplasty in patients following incisional glaucoma surgery.

PRUD'HOMME L*, MORIN A, LACHKAR Y (Paris) - FRANCE

Introduction : Après une chirurgie filtrante, le principal facteur limitant le contrôle de la pression intra oculaire (PIO) est la fibrose de la bulle de filtration. Dans les suites, la lyse de sutures, la révision de bulle avec application d'antimétabolites ou la goniopuncture (en cas de sclérectomie) permettent l'ajustement de la PIO. Toutefois lorsque celles ci ne sont plus envisageables, la réintroduction de collyres hypotonisants ou la trabéculoplastie sélective peuvent être proposées en complément de la chirurgie pour majorer la baisse de PIO. Cependant il existe très peu d'études ayant évalué l'efficacité de la trabéculoplastie sélective chez les patients déjà opérés de chirurgie filtrante.

Matériels et Méthodes : Cette étude rétrospective, monocentrique à l'Institut du Glaucome de Saint Joseph à Paris, se base sur l'acquisition de données du logiciel de consultation (Ophix) utilisé par les praticiens du service. Les critères d'inclusion concernaient les patients ayant un glaucome à angle ouvert et ayant été opérés de chirurgie

filtrante de type : trabéculéctomie, sclérectomie profonde non perforante, mise en place d'un implant de type Xen. Ces patients avaient ensuite été traités dans notre service par laser SLT pour majorer la baisse de pression intra oculaire du fait d'un glaucome insuffisamment contrôlé, quelque soit l'état de la bulle de filtration. Le critère de jugement principal pour juger de l'efficacité de la trabéculoplastie sélective était une baisse de 20% de la PIO.

Résultats : Nous avons collecté les données de 75 yeux de 59 patients. Concernant le critère de jugement principal, nous retrouvons une baisse de PIO > 20% chez 29% des patients à 1 mois, 31 % des patients à 3 mois, 31 % des patients à 6 mois et 28% des patients à 1 an. Avant la réalisation de la trabéculoplastie sélective, 20% des patients présentaient une PIO < 15 mmHg. A 1 mois, 55% des patients présentaient une PIO < 15 mmHg et à 1 an, 46% des patients présentaient encore une PIO < 15 mmHg. A 1 an, 46% des patients présentaient donc une PIO inférieure au seuil recommandé en cas de glaucome avancé. Il n'a pas été retrouvé de différence concernant la réduction de la PIO en fonction de la technique chirurgicale, de l'ethnie et de l'état fonctionnel de la bulle de filtration. Cependant, la pression intra-oculaire initiale avant réalisation du SLT semblait influencer sur l'importance de la baisse de PIO. En effet, lorsque la PIO initiale était supérieure à 21 mmHg, une réduction plus importante de PIO était constatée à partir du 3eme mois de suivi post SLT et se maintenait jusqu'à 12 mois.

Discussion : Initialement, la trabéculoplastie sélective était souvent proposée chez des patients traités avec une association de collyres hypotonisants chez qui la PIO restait trop élevée, ou chez des patients vierges de tout traitement. Peu d'études ont démontré son intérêt au décours d'une chirurgie filtrante du glaucome. De plus, la trabéculoplastie sélective permet de réduire les fluctuations de la PIO. Les limites de cette étude sont le caractère rétrospectif, le recrutement unicentrique, le nombre de données manquantes et l'absence de groupe contrôle.

Conclusion : La trabéculoplastie sélective est un traitement simple qui peut donc être proposée chez des patients opérés de chirurgie filtrante soit pour éviter la réintroduction de collyres hypotonisants, soit en complément de ceux-ci dans la limite d'attentes raisonnables.

Évolution des prescriptions dans le glaucome et l'hypertension oculaire en France entre 2014 et 2019.

Trend in prescriptions for glaucoma and ocular hypertension in France between 2014 and 2019.

O'SHAUGHNESSY E* (Paris), GIRAUD JM (Saint-mandé), RENARD JP (Paris), FENOLLAND JR (Saint-mandé) - FRANCE

Introduction : The aim of our study is to explore the national trend in prescriptions for glaucoma and ocular hypertension in France between 2014 and 2019. Glaucoma is an important cause of irreversible blindness worldwide and seems to be increasing. Risk factors for glaucoma have been identified and the only modifiable factor is intraocular pressure. Several options are available, of which medical treatment is first in line. Primary open-angle glaucoma, with a normal appearance of the iridocorneal angle, is the predominant form of glaucoma. The term ocular hypertension is commonly used to define an intraocular pressure of more than 21 mmHg without clinical glaucomatous optic nerve damage or visual field deficit. It is recommended to treat patients with ocular hypertension and at high risk of progression to glaucoma.

Matériels et Méthodes : This study is a retrospective descriptive study based on prescription data from the Primary Health Insurance Fund databases. All patients with a social security number who received one or more glaucoma/ocular hypertension prescription items between 2014 and 2019 were identified. Figures for 2020 are not yet available. Demographic characteristics from Common Classification of Medical Acts information and from National Institute of Statistics and Economic Studies were analyzed. The data treatment was carried out using the R version 3.6.2 software from the available databases of Information Systems Medicalization Program and with the input of the Primary Health Insurance Fund. Glaucoma drugs used in this study were classified into the following categories: Prostaglandin analogs, carbonic anhydrase inhibitors, alpha-receptor agonists, beta-receptor antagonists, cholinergic agonists and fixed combination drops containing either timolol or brinzolamide. Excluded were Pilocarpine and lopinide 0.5% and 1%.

Résultats : Our results suggest an increase in the number of patients treated with glaucoma drugs, not simply explained by demographic growth. There is also an evolution in drug prescription habits, both in the type of molecule used and in the use of fixed associations. We also note the increasing use of Selective Laser Trabeculoplasty, a new tool in the therapeutic arsenal. In the same time period, demographic characteristics remain stable, age and sex distribution for each year remained constant. In addition, the phenomenon of lack of therapeutic compliance, which we tried to explore, remains stable.

Discussion : This study seeks to update the epidemiological statistics available in France on the treatment of ocular hypertension and glaucoma, a real problem of public health both in terms of resulting morbidity and economic cost

Conclusion : Our study suggests on the one hand that prescribing practices have evolved over the period studied and, on the other hand, that the number of patients treated for glaucoma or ocular hypertension has increased faster than the growth of the French population over the same period. These findings concord with trends observed in previous studies.

Glaucomes traités par ultrasons avec un protocole 8 secteurs. Résultats à 2 ans.

Ultrasound Cyclo Plasty with 8 sectors protocol to treat glaucoma. Results at 2 years.

ROULAND JF* (Lille), APTEL F (La Tronche) - FRANCE

Introduction : Objectifs : Evaluation de la tolérance et de l'efficacité du traitement par ultrasons focalisés de haute intensité avec un protocole 8 secteurs chez des patients atteints de glaucomes, dans le cadre d'une série clinique prospective multicentrique.

Matériels et Méthodes : 30 patients atteints de glaucomes ont été traités entre septembre 2018 et septembre 2019 dans 2 centres universitaires, à l'aide du dispositif EYEOP-1 avec la sonde UCP Flex et le protocole 8 secteurs. Les critères de jugement principaux sont la tolérance et l'efficacité évaluée par la réduction pressionnelle. Un examen ophtalmologique standardisé est réalisé avant traitement, une semaine, 1, 3, 6, 12 et 24 mois après.

Résultats : La pression intraoculaire (PIO) a été réduite de façon significative d'une valeur moyenne préopératoire de $30,3 \pm 7,8$ mm Hg à une moyenne de $20,4 \pm 6,2$ mm Hg au dernier suivi. La baisse pressionnelle moyenne au dernier suivi était de 33%. Aucun effet indésirable majeur n'est survenu lors du traitement. Cinq sujets ont bénéficié d'un deuxième traitement avec le même protocole. Aucun sujet n'a présenté une hypotonie majeure (PIO < 5 mm Hg) et deux ont présenté un œdème de cornée au cours de la période de suivi. L'examen clinique retrouvait peu de signes d'inflammation intraoculaire après traitement.

Discussion : L'augmentation du volume de lésion du corps ciliaire semble permettre d'augmenter le taux de répondeurs au traitement.

Conclusion : : La coagulation du corps ciliaire à l'aide d'ultrasons focalisés est une procédure simple à réaliser, permettant de réduire significativement la pression intraoculaire de patients atteints de glaucome.

Imagerie

Aberromètre ACUTARGET®HD pour le diagnostic d'œil sec.

ACUTARGET®HD aberrometer for dry eye diagnosis.

GARCIA DELPECH S* (València), TEILLARD D, IBNOULKHATIB C, MOLINA I, BARRANCO MA, LAVID DE LOS MOZOS J (Algeciras), VILA MA (Alfara Del Patriarca) - *ESPAGNE*

Introduction : L'œil sec est une pathologie oculaire fréquente dont la prévalence est estimée à 8-15%. Son diagnostic est principalement clinique. De nouvelles techniques de diagnostic, chaque fois plus technologiques et moins invasives, sont apparues. C'est le cas de l'ACUTARGET®HD, un aberromètre qui fournit des valeurs dérivées de la dispersion de la lumière à son passage par le système optique de l'œil (OSI), et qui d'après le fabricant, pourrait être utile dans le diagnostic et suivi de l'œil sec. On a pour but dans ce travail de confirmer cette utilité.

Matériels et Méthodes : Il s'agit d'une étude transversale analytique, dans laquelle nous comparons le pouvoir diagnostique de l'ACUTARGET®HD au test de choix du TBUT pour les patients à l'œil sec. 337 dossiers médicaux sont analysés. Les critères d'exclusion appliqués, 140 patients âgés de 21 à 87 vont être recrutés (X=46 ans), dont 57% sont des femmes et 43% des hommes. Ces patients sont classés dans trois groupes: œil sain, œil sec, œil avec des cataractes, où l'on calcule l'OSI et le TBUT pour chacun des patients, tenant en compte OSI=1 comme diagnostic d'œil sec. Les groupes sont comparés à nouveau, ayant cette fois-ci OSI=1,1(moyenne OSI groupe œil sec) comme point de coupure. Sensibilité, spécificité, valeur prédictive positive, valeur prédictive négative, test ROC et coefficient de concordance Kappa sont calculés pour les résultats obtenus avec OSI 1 et OSI 1,1, comme valeurs déterminantes d'œil sec.

Résultats : ACUTARGET®HD présente une sensibilité de 98,5% et une spécificité de 56,7%, supérieures à celles du TBUT. L'indice Kappa de concordance entre les deux est de 62% pour le diagnostic de l'œil sec. Les résultats sont significatifs.

Discussion : Le manque de bibliographie à propos de la preuve ACUTARGET®HD, et l'œil sec, font de notre étude une nouveauté. Les malades sont classifiés en trois groupes (œil sec, œil sain, cataractes), chose qui n'a pas été faite précédemment par d'autres chercheurs.

Conclusion : ACUTARGET®HD peut avoir un rôle dans le dépistage et suivi de l'œil sec, permettant de prévenir l'apparition de troubles visuels en modifiant les traitements. Les patients présentant des taux d'OSI de 1,1 devraient être considérés comme atteints d'œil sec.

La coloration conjonctivale biomarqueur de l'auto-immunité dans le syndrome de Sjögren.

Conjunctival staining biomarker of auto immunity in Sjogren's syndrome.

DA CUNHA PEREIRA E*, EID L, BENICHOU J, MGARRECH M, BARREAU E (Le Kremlin-bicêtre), LABETOULLE M (Le Kremlin-bicêtre), ROUSSEAU A (Le Kremlin-bicêtre) - *FRANCE*

Introduction : La kératoconjonctivite sèche (KCS) concerne 85% des patients atteints du syndrome de Sjögren primitif (SSp) et en constitue l'un des critères diagnostiques. Cette maladie auto-immune caractérisée notamment par la présence d'auto-anticorps spécifiques, se caractérise par une infiltration lymphocytaire des glandes exocrines et d'autres atteintes d'organes. L'objectif principal de cette étude était d'évaluer la présence de marqueurs ophtalmologiques associés aux marqueurs sériques du SSp.

Matériels et Méthodes : Dans cette étude de cohorte rétrospective, réalisée au sein du centre de référence français du SSp, nous avons inclus des patients avec un diagnostic établi de SSp selon les critères ACR/EULAR 2016. Le bilan systémique comprenait notamment la recherche d'anticorps anti-nucléaire (AAN), anti-SSA/Ro, anti-SSB/La et du facteur rhumatoïde (FR). L'évaluation de l'atteinte oculaire incluait le test de Schirmer, le break-up time, et l'ocular staining score (OSS) cornéen, conjonctival et total.

Résultats : Nous avons inclus 253 patients (245 femmes et 8 hommes), âgés de 56.6±13.0 ans. Chez les patients présentant des anticorps anti-SSA/Ro, anti-SSB/La ou l'association FR-AAN, la présence d'un marquage cornéo-conjonctival évalué par l'OSS était significativement plus élevé que chez les patients présentant des marqueurs sériques négatifs (p<0,05 pour les 3, respectivement). La probabilité d'avoir des anticorps anti-SSA/Ro et anti-SSB/La positifs était significativement associée au score OSS conjonctival (par unité de coloration) avec un odds ratio à 1,25 (p=0,01) et 1,31 (p=0,002) respectivement. De même l'odds ratio associé à un FR-AAN positif pour chaque unité supplémentaire de l'OSS conjonctival était de 1,30 (p=0,006).

Discussion : Les antigènes cibles de l'auto-immunité dans le SSp sont responsables de l'inflammation de la surface oculaire dans cette pathologie. Il semble donc logique que la conjonctive interpalpébrale, où se combinent la présence permanente d'effecteurs immunitaires et une exposition maximale, soit préférentiellement atteinte chez les patients porteurs d'auto-anticorps.

Conclusion : L'association du marquage conjonctival aux marqueurs sériques permettent de considérer l'atteinte conjonctivale comme un biomarqueur de l'auto-immunité dans le SSp. Ces résultats confirment qu'une atteinte conjonctivale importante ou prédominante doit faire évoquer une cause auto-immune chez les patients consultant pour une sécheresse oculaire. pour une sécheresse oculaire.

Validité de l'imagerie ultra-grand champ dans la gradation du degré de hyalite chez les patients uvéitiques.
Grading vitreous inflammation using ultra-wide field imaging in uveitis patients.

FALCIONE A* (Milano), STANESCU-SEGALL D, TOUATI M (Paris), BODAGHI B (Paris), TOUHAMI S (Paris) - ITALIE
- FRANCE

Introduction : La gradation du degré de hyalite chez les patients uvéitiques se base actuellement sur les classifications cliniques de Nussenblatt ou celle de Miami. Ces dernières permettent d'obtenir un score de hyalite en comparant le degré d'inflammation observée cliniquement à celle représentée dans des photographies standardisées du pôle postérieur. A l'heure des confinements répétés, l'apport de la téléconsultation et des imageries ultra-grand champ peut s'avérer majeur pour les patients atteints d'uvéïte. En effet, l'imagerie ultra-grand champ pourrait permettre d'évaluer le degré d'inflammation vitréenne mais également l'extrême périphérie rétinienne (foyers, vascularites etc...). L'objectif de ce travail était d'évaluer la validité de l'imagerie ultra-grand champ dans le grading du degré de hyalite.

Matériels et Méthodes : Etude prospective de patients successifs atteints d'uvéïte, vus dans le service d'ophtalmologie de la Pitié Salpêtrière entre Juin et Juillet 2020. Tous les patients ont bénéficié d'un grading clinique de l'inflammation vitréenne puis d'une évaluation de cette dernière à postériori par un évaluateur aveugle en imagerie ultra-grand champ (OptosCalifornia®, Optos, Clarus®, Zeiss).

Résultats : Cinquante-deux yeux de 43 patients (21 Hommes) atteints d'uvéïte ont été inclus. La moyenne d'âge des patients était de 48 +/- 19,68 SD. Le degré moyen de hyalite vue cliniquement à l'examen en lampe à fente était de 1.20+ (range 0-4) selon la classification de Nussenblatt. Le score de hyalite selon l'évaluation à postériori par un autre évaluateur aveugle était de 1.51+ (range 0-4) en Optos® et de 1.42+ (range 0-4) en Clarus®. Le degré de hyalite tel que gradé sur l'imagerie ultra-grand champ était très corrélé à celui gradé cliniquement ($r=0.92$, $p<0.0001$ et $r=0.89$, $p<0.0001$ pour grading en lampe à fente versus Optos® et Clarus® respectivement).

Discussion : L'imagerie ultra-grand champ permet de grader de façon fiable le degré de hyalite chez les patients uvéitiques, et ce, quel que soit le degré d'inflammation postérieure. La présence de cataracte ou d'inflammation antérieure importante pourrait être un facteur limitant qu'il faudra prendre en compte.

Conclusion : L'imagerie ultra-grand champ pourrait être utilisée en téléconsultation pour évaluer le degré d'inflammation postérieure chez les patients atteints d'uvéïte.

L'épaisseur de la couche des cellules ganglionnaires maculaire est-elle corrélée avec le champ visuel cinétique dans la compression chiasmatique ?

Is the macular ganglion cell layer thickness correlated to kinetic perimetry in chiasma compression?

TAYMONT M*, SANTORINI, M (Reims), FRIANG C (Clamart), GENTILHOMME, P, DENOYER A, BARAUD S, ARNDT C (Reims) - FRANCE

Introduction : Le champ visuel est toujours l'examen de référence dans le diagnostic et le suivi des compressions chiasmatiques par tumeur hypophysaire. La place de la tomographie à cohérence optique (OCT) dans le pronostic visuel de cette pathologie a été bien démontrée, son utilité diagnostique reste à définir.

L'objectif était d'évaluer le lien entre l'épaisseur des couches internes de la rétine maculaire avec le champ visuel central évalué par procédure cinétique dans une cohorte de patients présentant une tumeur hypophysaire.

Matériels et Méthodes : Les données issues d'une cohorte de patients présentant une tumeur hypophysaire traitée au CHU de Reims entre octobre 2017 et mai 2018 ont été collectées. Tous les patients ont bénéficié d'un champ visuel cinétique et de deux examens maculaires par OCT en utilisant deux appareils de deux fabricants différents. Avec un appareil la couche du complexe ganglionnaire (GCC) a été analysée, avec l'autre l'épaisseur la couche des cellules ganglionnaires (CGL) est mesurée. Une analyse multivariée a évalué la corrélation entre le champ visuel (en degrés carré) et les paramètres OCT (en μm).

Résultats : 30 yeux ont été inclus dans l'analyse. Toutes les épaisseurs mesurées à l'OCT diminuaient avec l'altération du champ visuel. Une corrélation topographique significative a été observée entre les épaisseurs de l'hémirétine inférieure (GCC, CGL) et l'hémichamp supérieur; également entre les épaisseurs de l'hémirétine supérieure (GCC, CGL) et l'hémichamp inférieur. Les paramètres les plus pertinents étaient l'épaisseur CGL des quadrants internes : supéro-interne ($r=0,7$ $p<0,0001$) et inféro-interne ($r=0,56$; $p=0,0014$).

Discussion : Chez les patients atteints de compression chiasmatique, l'analyse en quadrant proposée par le fabricant mesurant sélectivement le CGL paraît plus pertinente que l'analyse en hémirétine supérieure et inférieure proposée sur l'appareil mesurant la rétine interne par le GCC (GCC=CGL+couche plexiforme interne). Les cellules ganglionnaires situées dans la moitié nasale intermaculo-papillaire du pôle postérieur sont probablement atteintes plus précocement dans l'adénome hypophysaire ce qui explique la forte corrélation entre l'épaisseur de cette zone avec l'atteinte du champ visuel.

Conclusion : Cette étude suggère que l'épaisseur des couches internes pourrait être un facteur prédictif de l'altération du champ visuel central chez les patients présentant une compression chiasmatique.

Maladies de la surface oculaire

Impact de la pause de bouchons méatiques lacrymaux sur la hauteur du ménisque lacrymal à court et moyen terme dans la sécheresse oculaire quantitative.

Effect of tear punctal plugs on tear meniscus over the short and middle term in aqueous deficit dry eye patients.

DOAN S*, HALLALI G, GRUNBAUM S, GUINDOLET D (Paris), COCHEREAU I (Paris), GABISON E (Paris) - FRANCE

Introduction : Les bouchons méatiques représentent un traitement encore controversé de la sécheresse oculaire quantitative. Le but de l'étude est d'évaluer l'effet des bouchons lacrymaux sur la quantité de larmes précornéenne immédiatement après la pose puis après un à plusieurs mois.

Matériels et Méthodes : Les dossiers médicaux de patients souffrant d'une sécheresse oculaire quantitative (définie par un ménisque lacrymal < 0,3 mm) ayant bénéficié de la pose d'un bouchon lacrymal ont été analysés rétrospectivement. Les données cliniques recueillies incluaient : hauteur du ménisque lacrymal avant la pose du bouchon, dix minutes après et au minimum un mois après l'insertion. La hauteur du ménisque lacrymal a été mesurée à l'aide du système Lacrydiag®. L'évolution des symptômes et de la kératite ont également été notés.

Résultats : 19 yeux de 19 patients ont été inclus pour l'analyse principale. La hauteur moyenne du ménisque lacrymal avant la pose du bouchon était de 0.17 mm (de 0.07 à 0,28 mm). Dix minutes après la pose, la hauteur du ménisque augmentait significativement à 0.48 mm (de 0,22 à 0,82 mm)($p < 0.005$), ce qui correspond à une augmentation d'en moyenne 3 fois les valeurs initiales. Les données de 6 yeux étaient disponibles au minimum un mois après la pose. La durée moyenne du suivi était de 8.6 mois. L'effet des bouchons était encore notable puisque la hauteur du ménisque lacrymal était en moyenne de 0.36mm, ce qui correspondait à une augmentation significative de 0.2mm soit plus du double des valeurs initiales. ($p < 0.05$).

Discussion : L'effet des bouchons lacrymaux est très rapide survenant après quelques minutes. Contrairement aux idées reçues, l'effet persiste à moyen terme. L'augmentation du ménisque lacrymal est associée à une amélioration des symptômes fonctionnels de sécheresse oculaire et de la kératite. La limite principale de l'efficacité thérapeutique est la perte possible des bouchons au cours du suivi.

Conclusion : Les bouchons lacrymaux augmentent significativement la hauteur du ménisque lacrymal dans la sécheresse oculaire quantitative. Cet effet persiste au cours du temps

Collyre au tacrolimus dans les kératoconjunctivites sèches inflammatoires sévères : premier retour d'expérience.

Tacrolimus eye drops in refractory and severe dry eye disease.

ROUSSEAU A* (Le Kremlin-bicêtre), DE SAINT SAUVEUR G (Paris), BENICHOU J (Le Kremlin-bicêtre), CHARLES-WEBER S (Paris), DA CUNHA PEREIRA E, BARREAU E, MGARRECH M, BEST AL (Le Kremlin-bicêtre), DELMOTTE JB (Paris), LABETOULLE M (Le Kremlin-bicêtre) - FRANCE

Introduction : Le tacrolimus est un inhibiteur de la calcineurine, 50 à 100 fois plus puissant que la ciclosporine A à concentration égale. L'efficacité du tacrolimus en topique oculaire a été rapportée dans plusieurs maladies inflammatoires de la surface oculaire, et en prophylaxie des rejets de greffe de cornée. Un collyre au tacrolimus est disponible en France depuis juin 2019, grâce à une ATU nominative. Nous rapportons ici un premier retour d'expérience sur les effets de ce collyre chez des patients atteints de kératoconjunctivite sèche (KCS) sévère réfractaire aux thérapies conventionnelles.

Matériels et Méthodes : Dans cette étude rétrospective menée au CHU de Bicêtre-Paris Saclay, nous avons évalué la tolérance et l'efficacité d'un collyre à 1mg/ml de tacrolimus instillé deux fois par jour, chez des patients atteints de KCS sévère dans le contexte d'un syndrome de Goujerot-Sjögren (SGS) ou bien d'une atteinte oculaire de la maladie du greffon contre l'hôte chronique (GVHc). Les critères d'inclusion étaient une pathologie non contrôlée par un traitement conventionnel maximal. La tolérance au tacrolimus a été sur une échelle de 0 (très confortable) à 10 (intolérable). L'efficacité sur les signes était évaluée sur le score d'Oxford et sur les symptômes par le questionnaire OSDI.

Résultats : De novembre 2019 à décembre 2020, 31 yeux de 16 patients (11 femmes, 5 hommes, âge moyen de 60,7±14,0 ans) ont été traités par collyre au tacrolimus pour une KCS sévère dans le cadre d'une GVHc (18 yeux, 9 patients) ou d'un 7 SGS (13 yeux, 7 patients). A l'inclusion, 10 patients étaient équipés de bouchons méatiques et 3 de verres scléraux. Tous les patients avaient eu une prescription de collyre à la ciclosporine, mais 6 avaient arrêté en raison d'une intolérance. Le score d'Oxford étendu (sur 15) initial était de 8,8±2,4, l'OSDI de 56,0±21,8 et 30/31 yeux avaient un Schirmer <5mm à 5 minutes. Deux patients (12,5%) ont arrêté le traitement avant le premier contrôle (2 GVHc). A M1, le score d'Oxford total était significativement diminué à 5,2±2,2 ($p=0,05$). Cette diminution persistait de manière non significative à M6 6,3±2,8 ($p=0,06$). A la dernière visite (7,4±4,8 mois, 2-18 mois), l'Oxford total était diminué à 6,3±2,5, avec une diminution quasi significative de l'OSDI à 41,1±19,3 ($p=0,06$). Pour les patients ayant poursuivi le traitement, la tolérance était bonne tout au long du suivi, évaluée à 2,9±1,5 à la dernière visite.

Discussion : Les thérapeutiques disponibles pour traiter les kératoconjunctivites sèches sévères limitées. Le collyre à la ciclosporine n'est pas toujours efficace ni bien toléré. L'occlusion méatique est un adjuvant utile mais parfois

insuffisant. Les verres scléraux ne sont pas toujours acceptés. Le tacrolimus est déjà autorisé au Japon en collyre 0,1% dans les formes sévères d'allergie et plusieurs études ont montré son efficacité dans l'atteinte oculaire de la GVHc.

Conclusion : Ces premiers résultats confirment l'intérêt potentiel du tacrolimus dans les kératoconjonctivites sèches inflammatoires sévères et réfractaires. Un suivi de plus longue durée et surtout des études prospectives contrôlées seront nécessaires pour mieux cerner les bons candidats à cette thérapeutique ciblant les formes réfractaires des inflammations chroniques de la surface oculaire.

Collyre au tacrolimus dans les pathologies inflammatoires réfractaires de la surface oculaire (hors sécheresse) : premier retour d'expérience.

Tacrolimus eye drops in refractory ocular surface diseases.

DE SAINT SAUVEUR G*, DELMOTTE JB, CHARLES-WEBER S (Paris), DA CUNHA PEREIRA E, BENICHOU J, MGARRECH M (Le Kremlin-bicêtre), HAY A (Nancy), LABETOUILLE M, ROUSSEAU A (Le Kremlin-bicêtre) - FRANCE

Introduction : Le tacrolimus est un inhibiteur de la calcineurine, 50 à 100 fois plus puissant que la ciclosporine A à concentration égale. L'efficacité du tacrolimus en topique oculaire a été rapportée dans plusieurs maladies inflammatoires de la surface oculaire, et en prophylaxie des rejets de greffe de cornée. Un collyre au tacrolimus est désormais disponible en France depuis juin 2019, grâce à une ATU nominative. Nous rapportons ici un premier retour d'expérience sur les effets de ce collyre chez des patients atteints de pathologies inflammatoires de la surface oculaire, réfractaires aux thérapies conventionnelles.

Matériels et Méthodes : Dans cette étude rétrospective menée au CHU de Bicêtre-Paris Saclay, nous avons évalué la tolérance et l'efficacité d'un collyre à 1mg/ml de tacrolimus instillé deux fois par jour, chez des patients atteints de kératites herpétiques stromales (KHS) récidivantes, de formes très sévères de rosacée oculaire (RO) et de kératoconjonctivites atopiques (KCA). Les critères d'inclusion étaient une pathologie non contrôlée par un traitement conventionnel maximal, dont un collyre à la ciclosporine concentré à 2% (ou une intolérance à ce dernier). La tolérance au tacrolimus a été évaluée sur une échelle de 0 (très confortable) à 10 (intolérable). L'évaluation de l'efficacité était adaptée en fonction de l'indication.

Résultats : De février 2020 et décembre 2020, 15 yeux de 10 patients (5 hommes, 5 femmes, âge moyen 41±15 ans) ont été traités par collyre de tacrolimus pour une KHS (5 yeux, 5 patients), une RO (4 yeux, 2 patients) ou une KCA (6 yeux, 3 patients). Trois patients (30%) ont arrêté le traitement avant le premier contrôle en raison d'une intolérance, à type de brûlures et hyperhémie conjonctivale (1 traité pour RO, 1 pour KCA et 1 pour KHS). Pour les patients ayant poursuivi le traitement, la tolérance était bonne, évaluée à 2,1±1,9. Pour le patient RO ayant poursuivi le traitement, le score d'Oxford (sur 15) est passé de 4 à 0 dans les 2 yeux dès le premier mois, puis est resté à 0 à 3 mois. Dans le groupe KCA, le score d'Oxford est passé de 6±2,3, à 2,2±3,3 après 3 mois de traitement, et le score OSDI de 31±4,2 à 20±7,1, sans que le traitement antihistaminique topique n'ait été modifié lors du passage sous tacrolimus. Dans le groupe KHS, le nombre de récurrences est passé de 2,3±0,6 dans les 6 mois précédant l'inclusion à 0,3±0,6 au cours du suivi (5,0±1,7 mois), sans que le traitement prophylactique antiviral n'ait été modifié lors du passage sous tacrolimus.

Discussion : Les thérapeutiques disponibles pour traiter les pathologies inflammatoires réfractaires de la surface oculaire sont limitées. Le collyre à la ciclosporine à 2%, utilisé hors-AMM, n'est pas toujours efficace, ni bien toléré. Le tacrolimus est déjà autorisé au Japon en collyre 0,1% dans les KCA et il est régulièrement utilisé dans l'atteinte oculaire de la maladie du greffon contre l'hôte. Une étude rétrospective récente a par ailleurs rapporté des résultats encourageants pour réduire la fréquence des KHS.

Conclusion : Ces premiers résultats confirment l'intérêt potentiel du tacrolimus dans les pathologies sévères et réfractaires de la surface oculaire, mais aussi une mauvaise tolérance chez certains patients. Un suivi de plus longue durée et surtout des études prospectives contrôlées seront nécessaires pour mieux cerner les bons candidats à cette thérapeutique ciblant les formes réfractaires des inflammations chroniques de la surface oculaire.

Évaluation de la qualité de vie et de la satisfaction des patients vis-à-vis du traitement à l'aide d'une combinaison de cinq échelles visuelles analogiques et d'un graphique en radar : une étude pilote du Pentascore™.

Assessing patients' quality of life and treatment satisfaction using a combination of five visual analog scales and a radar graph: the Pentascore™ Pilot Study.

LABETOUILLE M*, BENICHOU J, M'NAFEK N (Le Kremlin-bicêtre), GARNIER F, RABUT G, BEN HADJ SALAH W (Paris), DA CUNHA PEREIRA E (Le Kremlin-bicêtre), LABBE A (Paris), ROUSSEAU A (Le Kremlin-bicêtre), BAUDOQUIN C (Paris) - FRANCE

Introduction : Les questionnaires de qualité de vie sur la maladie de la sécheresse oculaire (MSO) devraient idéalement être faciles à utiliser, pour les patients comme pour les médecins, tout en explorant à la fois les principaux symptômes et de la satisfaction des patients vis-à-vis des traitements (efficacité et tolérance). Nous présentons les résultats d'une étude pilote sur le questionnaire Pentascore™, que nous avons développé pour explorer la MSO.

Matériels et Méthodes : Le Pentascore™ combine cinq échelles visuelles analogiques (EVA) pour évaluer l'intensité et la fréquence de la douleur/inconfort oculaire, l'impact de la MSO sur les activités quotidiennes et les tâches visuelles, ainsi que l'efficacité et la tolérance aux traitements en cours contre la MSO. Cette étude rétrospective a

comparé le Pentascore™ au questionnaire OSDI (Ocular Surface Disease Index), au temps de rupture des larmes (après instillation de fluorescéine), à la coloration cornéenne (score d'Oxford) et au test de Schirmer I.

Résultats : Pour 161 patients atteints de MSO, la moyenne algébrique (\pm écart type) pour le Pentascore™ était de $52,6 \pm 1,8$, tandis que la moyenne géométrique de l'aire standardisée du graphique en radar (en forme de pentagone) était de $32,1 \pm 1,7$ (pour un maximum théorique de 100 dans les deux cas), alors que le score moyen pour l'OSDI était de $52,6 \pm 1,8$ (sur 100). Les deux questionnaires étaient fortement corrélés entre eux ($R = 0,74$ entre OSDI et aire standardisée du radar, $p < 0,001$), et chacune des cinq EVA était significativement corrélée avec l'OSDI globale, comme chacune des 3 domaines de l'OSDI ($p < 0,05$ dans tous les cas). En outre, le score d'Oxford était corrélé à deux EVA (impact du SSO sur les activités quotidiennes et les tâches visuelles), et on notait une tendance ($p = 0,09$) pour une corrélation entre le score de coloration cornéenne et l'aire du radar du Pentascore™.

Discussion : Cette étude pilote indique que le Pentascore™ peut évaluer rapidement et efficacement la qualité de vie et la satisfaction des patients vis-à-vis des traitements de la MSO. Par rapport à la moyenne algébrique, l'estimation de la surface du graphique radar augmente la sensibilité du score pour détecter des différences, ou des changements, dans le niveau des symptômes et/ou de la réponse au traitement.

Conclusion : Le Pentascore™ est un test clinique facile et rapide à réaliser pour les patients, et les médecins peuvent s'en servir au quotidien pour estimer la qualité de vie des patients atteints de MSO, de même que leur satisfaction vis-à-vis du traitement qu'ils ont prescrit.

Lamination rétinienne dans la forme autosomique dominante du syndrome de Wolfram.

Retinal Lamination in autosomal dominant Wolfram syndrome.

CONSTANT A*, MAUGET FAYSSÉ M, PHILIBERT M, VASSEUR V, VIGNAL C (Paris), SCEMAMA TIMSIT C (Paris), HAGE R (Paris) - FRANCE

Objectif : Le syndrome de Wolfram ou DIDMOAD (diabète insipidus, diabète mellitus, atrophie optique et surdité) est une pathologie neurodégénérative rare, avec un large spectre de manifestations cliniques. Les formes autosomiques récessives sont les plus courantes mais une forme autosomique dominante existe également. Ce dernier phénotype possède un spectre clinique plus limité, à savoir la présence d'une atrophie optique en association avec un diabète insulino-dépendant et/ou une surdité neurosensorielle. WFS1 code pour une protéine transmembranaire du reticulum endoplasmique, la Wolframine, exprimée dans le tissu rétinien. L'amincissement de la couche des fibres optiques péri-papillaires (RNFL), de l'épaisseur maculaire et du volume total de la rétine sont déjà bien connus. Ici nous rapportons des images OCT caractéristiques de l'atteinte rétinienne du spectre WFS1 dominant.

Description de cas : Nous rapportons une série de 6 cas de syndrome de Wolfram autosomique dominant (2 familles avec père/fille et 2 cas isolés).

Observation : Les plus anciens cas de notre série ont été diagnostiqués en 2017 par un test génétique. Tous les cas présentés souffraient d'une surdité congénitale. La plupart possède une baisse d'acuité visuelle significative ($AV < 5/10$) mais certains d'entre eux n'ont aucune conséquence visuelle fonctionnelle et ont été dépistés suite à un cas index familial ou dans le cadre d'une découverte fortuite d'une pâleur papillaire. L'aspect OCT de ces sujets montre une lamination rétinienne caractéristique, entre la couche nucléaire interne et la couche plexiforme externe, avec l'apparition au fil du temps, de petits points blancs hyper-réfléctifs au sein de cette lamination.

Discussion : Cet aspect rétinien à l'OCT semble pathognomonique d'un syndrome de Wolfram autosomique dominant et permet de le différencier d'un rétinopathie ou des microkystes dégénératifs de l'atrophie optique.

Conclusion : Notre série de cas met en lumière une association intéressante entre la mutation WFS1 dominante et une lamination rétinienne à l'OCT, qui pourrait d'emblée orienter le diagnostic vers une forme autosomique dominante plutôt que récessive, en cas de suspicion de syndrome de Wolfram, et avant que le test génétique ne le confirme.

Déterminer les sources d'erreurs dans l'interprétation des Imageries par Résonance Magnétique cérébrales en neuro-ophtalmologie.

Detection of errors in the interpretation of Magnetic Resonance Imaging in neuro-ophthalmology.

THEURIAU A*, SHOR N, TOUITOU V (Paris) - FRANCE

Introduction : Les pathologies neuro-ophtalmologiques sont rares dans les services d'ophtalmologie générale et de radiologie. L'interprétation des Imageries par Résonance Magnétique (IRM) cérébrales peut s'avérer difficile pour un médecin non entraîné. L'objectif de cette étude est de déterminer les sources d'erreurs dans l'interprétation des IRM cérébrales en neuro-ophtalmologie, au travers de 9 cas cliniques dont l'imagerie initiale était dite normale.

Matériels et Méthodes : Nous rapportons le cas de 9 patients, ayant consulté au CHU La Pitié Salpêtrière, dans le service d'ophtalmologie entre octobre 2017 et octobre 2020, pour des symptômes neuro-ophtalmologiques et une imagerie cérébrale par IRM faite au préalable, interprétée comme normale, ou n'expliquant pas les symptômes. Les images ont été relues conjointement par un neuro-ophtalmologiste et un neuro-radiologue expérimentés.

Résultats : Parmi les 9 patients, 2 (22%) étaient adressés pour œdème papillaire unilatéral, 1 (11%) pour œdème papillaire bilatéral, 1 (11%) pour œdème papillaire unilatéral et douleur à la mobilisation du globe, 2 (22%) pour céphalées, 1 (11%) pour baisse d'acuité visuelle inexpiquée, 1 (11%) pour diplopie et vertiges et 1 (11%) pour syndrome de Claude Bernard Horner. L'IRM initiale ne retrouvant pas de lésion expliquant les symptômes a été faite en milieu non spécialisé en ville pour 5 patients (55%) et en centre hospitalier pour 4 patients (44%). 5 patients (55%) ont nécessité un complément d'imagerie avec séquences adaptées et/ou injection de produit de contraste. Après relecture des images, les 9 diagnostics retenus sont : 5 méningiomes (55%); 1 HTIC secondaire à une maladie de Behçet; 1 myosite du droit supérieur entraînant un œdème papillaire; 1 infiltration de la graisse intra orbitaire expliquant un syndrome de CBH, et un accident vasculaire ischémique.

Discussion : Grâce à la relecture systématique des imageries cérébrales, nous pouvons tenter de déterminer les potentielles sources d'erreurs de diagnostic. En cas de suspicion de neuropathie optique compressive, l'injection de produit de contraste peut s'avérer essentielle pour la détection de petits méningiomes, souvent de même intensité que les tissus avoisinants. Nous rapportons également le cas d'un méningiome de la gaine du nerf optique, découvert sur œdème papillaire unilatéral, pris initialement pour une névrite optique à l'IRM. Il est important de connaître les différences de ces deux entités pour ne pas méconnaître un diagnostic de tumeur cérébrale. En cas de suspicion d'HTIC devant un œdème papillaire bilatéral, les signes discrets tels que le rétrécissement du sinus veineux transverse, l'aplatissement du pôle postérieur des deux globes, la dilatation des gaines des nerfs optiques, une selle turcique vide, peuvent passer inaperçus lorsque l'on cherche à éliminer en premier lieu un syndrome de masse ou une thrombose veineuse profonde. Pourtant, les signes d'HTIC peuvent pousser à rechercher une cause secondaire d'HTIC et leur présence imposera la réalisation d'une ponction lombaire. Leur méconnaissance est donc une source

d'erreur diagnostique et de prise en charge. Enfin, en cas de qualité d'image insuffisante, de séquences d'imagerie inadaptées, ou de suspicion d'AVC précoce, il conviendra de répéter l'IRM avec des séquences adaptées.

Conclusion : Nous avons mis en évidence des sources d'erreurs potentielles dans l'interprétation des IRM cérébrales en neuro-ophtalmologie. Celles-ci pourraient être évitées par des orientations cliniques précises et une relecture conjointe entre neuroradiologues et ophtalmologistes, préalablement sensibilisés aux images classiques retrouvées en neuro-ophtalmologie.

Manifestations ophtalmologiques carencielles après chirurgie digestive et bariatrique.

Ophthalmologic disorders and vitamin deficiencies after digestive and bariatric surgery.

ESCALE A*, SMIRNOV V, MARKS C, DEFOORT-DHELLEMMES S (Lille) - FRANCE

Objectif : Les carences vitaminiques sont des causes évitables et potentiellement curables de baisse d'acuité visuelle pouvant aller jusqu'à la cécité. De nos jours, dans les pays industrialisés, apparaissent des cas de carences vitaminiques iatrogènes après chirurgie digestive et bariatrique. Les symptômes ophtalmologiques sont variés, rarement évoqués lors des consultations de suivi après chirurgie, et peuvent survenir très à distance de l'intervention. Notre objectif est d'exposer une série de cas de manifestations ophtalmologiques carencielles après une chirurgie digestive ou bariatrique.

Description de cas : Nous décrivons quatre cas de troubles visuels, de symptomatologie initiale très hétérogène, chez des patients ayant subi des résections intestinales étendues ou bien une chirurgie bariatrique.

Observation : La symptomatologie initiale était dans tous les cas une baisse d'acuité visuelle. Parmi ces quatre patients, le diagnostic de rétinopathie par carence en vitamine A a été posé chez deux d'entre eux devant une baisse d'acuité visuelle associée à une héméralopie de survenue rapidement progressive plusieurs années après la chirurgie. Chez une autre patiente, la baisse d'acuité visuelle a débuté quelques mois après l'intervention et était liée à une neuropathie optique par carence en vitamine B12. Enfin dans le quatrième cas, devant la présence d'un nystagmus vertical battant vers le haut et d'une ataxie, deux mois après une chirurgie bariatrique dont les suites opératoires ont été compliquées, un syndrome de Gayet Wernicke par carence en vitamine B1 a été suspecté puis confirmé à l'imagerie. Les suppléments vitaminiques ont permis la stabilisation, ou au mieux l'amélioration des paramètres cliniques et paracliniques.

Discussion : Longtemps décrites dans les pays en voie de développement ou dans le cadre d'intoxications alcoolotabagiques, de nombreux cas de carences vitaminiques émergent dans la littérature dans les suites de chirurgies digestives et bariatriques. Leurs manifestations peuvent aussi bien survenir à la phase précoce que tardive. Leur retentissement ophtalmologique peut être sévère et parfois définitif, imposant un dépistage pour permettre leur prise en charge précoce.

Conclusion : Il est important pour l'ophtalmologiste d'évoquer les étiologies carencielles devant des rétinopathies ou neuropathies optiques de présentation ou d'évolution atypiques chez des patients omettant parfois leurs antécédents chirurgicaux, et pour le chirurgien de savoir les dépister et les prévenir tout au long du suivi.

Gliomes des voies optiques : étude monocentrique rétrospective portant sur 147 cas.

Optic pathway glioma : monocentric retrospective study about 147 cases.

PIANTON N* (Lyon), GRILL J (Villejuif), DOZ F (Saint-cloud), BODDAERT N (Paris), BURILLON C (Lyon), BREMOND GIGNAC D, ROBERT M (Paris) - FRANCE

Introduction : Le gliome des voies optiques (GVO) est une tumeur se développant aux dépens de la voie visuelle primaire de l'enfant. Elle est fréquemment associée à la neurofibromatose de type 1 (NF1). Le diagnostic est parfois difficile. Le pronostic visuel demeure un enjeu de premier ordre. L'objectif de cette étude est de déterminer les circonstances de découverte des GVO, de mettre en avant des facteurs de bon et de mauvais pronostic visuel et d'examiner le bien fondé des recommandations appliquées au niveau local pour le diagnostic de GVO chez les patients NF1.

Matériels et Méthodes : Les patients présentant un GVO sporadique ou associé à une NF1 diagnostiqués entre 2002 et 2019 et suivis dans le service d'ophtalmologie de l'Hôpital Necker-Enfants Malades ont été inclus. Les données relatives au sexe, au statut NF1, aux circonstances diagnostiques et aux traitements ont été recueillies. La déficience visuelle en fin de suivi a été évaluée et des facteurs pronostiques ont été recherchés.

Résultats : Cent quarante-sept patients ont été inclus, 86 présentaient une NF1, 79 patients étaient des filles. Cinquante-sept pourcent des enfants présentaient un signe d'appel au moment du diagnostic. Soixante-treize pourcent des patients NF1 ayant un GVO ne présentaient pas de signe d'appel au moment du diagnostic. Quarante-sept patients ont été traités. Vingt et un pourcent des patients avaient une déficience visuelle en fin de suivi. La présence d'un nystagmus et l'âge inférieur à 5 ans au moment du diagnostic, la localisation chiasmatique et ou rétro-chiasmatique, semblaient constituer des facteurs de mauvais pronostic.

Discussion : La force de ce travail réside dans les 147 patients constituant cette cohorte monocentrique. Nous avons, de fait, pu réaffirmer certaines données épidémiologiques en s'affranchissant d'un certain nombre de biais de sélection. Les signes ophtalmologiques prédominant au diagnostic, justifiant le rôle de l'ophtalmologiste pédiatre dans le diagnostic de GVO. La mise en évidence de facteurs pronostiques visuels peut constituer une aide dans la décision thérapeutique. Les recommandations relatives à la surveillance clinique des patients présentant une NF1 sont bien fondées mais l'apport de l'IRM cérébrale initiale chez ces patients fait débat.

Conclusion : Cette étude redéfinit les circonstances de découverte des GVO qu'ils soient sporadiques ou associés à une NF1. Une meilleure connaissance des facteurs pronostiques visuels permettra de guider au mieux la thérapeutique chez les patients présentant ces tumeurs.

Dépistage des troubles visuels à l'âge scolaire : Les données du projet pilote PlanVue®.

Prevalence of visual impairment in school-age children: Data analysis from PlanVue® pilot project.

GEORGELIN D* (Paris), JONQUA F (Boulogne-billancourt), MAKOWIECKA K (Puteaux), WHEELER S, BAUDOUIN C, BREMOND GIGNAC D, LABBE A (Paris) - FRANCE

Introduction : En France, en dehors des recommandations de dépistage des troubles visuels réalisé par le médecin traitant, le pédiatre et la médecine scolaire, il n'existe pas de programme de dépistage systématique des troubles visuels à grande échelle chez les enfants d'âge verbal. Or, une anomalie de la fonction visuelle non corrigée chez un enfant peut être une source de handicap visuel irréversible en cas d'amblyopie, mais aussi de difficultés d'apprentissages, émotionnelles et sociales. Le projet pilote *PlanVue®*, qui s'est inspiré du programme américain *ChildSight*, coordonné par l'association *Helen Keller International Europe*, avait pour but de détecter et de prendre en charge les troubles visuels chez les enfants scolarisés dans les réseaux d'éducation prioritaire (REP) de la politique de la ville de Nanterre, France. Le but de notre étude était d'évaluer rétrospectivement les données épidémiologiques issues du projet pilote *PlanVue* concernant la santé visuelle des enfants en âge scolaire en France.

Matériels et Méthodes : Le projet pilote *PlanVue®* a été conçu pour détecter et prendre en charge les troubles visuels des enfants scolarisés dans les réseaux d'éducation prioritaire de Nanterre, France. Au cours de cette étude pilote, 515 enfants de 4 à 13 ans ont bénéficié à l'école, entre janvier et mars 2019, d'un examen de la fonction visuelle consistant en une évaluation globale du comportement visuel, une mesure de l'acuité visuelle de chaque œil, une évaluation de la réfraction objective par *photoscreening*, et la recherche d'un strabisme. En cas d'examen anormal, défini par une vision altérée ou selon un algorithme établi sur les anomalies retrouvées, les enfants étaient adressés à un ophtalmologiste, et équipés en lunettes si cela était nécessaire.

Résultats : Une altération de mesure de l'acuité visuelle a été retrouvée chez 20% des élèves. Sur les 515 enfants dépistés, 22% ont été orientés vers un ophtalmologiste. Parmi ces enfants, 13% présentaient une amblyopie, 73% présentaient une amétropie sphérique, 57% présentaient un astigmatisme et 2% présentaient un strabisme. Sur l'ensemble de la population dépistée, 12% des enfants nécessitaient une correction optique et n'en étaient pas pourvus.

Discussion : Dans ses recommandations de 2002, l'Agence Nationale d'Accréditation et d'Évaluation en Santé concluait qu'un programme national de dépistage systématique des enfants n'était actuellement pas recommandé, en plus de l'examen réalisé par la médecine scolaire à la 6ème année, pourtant trop peu réalisé. Il apparaît néanmoins capital de dépister de façon systématique les enfants d'âge scolaire étant donné la prévalence encore trop élevée des troubles réfractifs non corrigés et de l'amblyopie, estimée à 2,9% de la population Européenne. L'aide des professionnels paramédicaux, et en particulier des orthoptistes, est capitale dans la conception d'un programme de dépistage à grande échelle. Selon notre étude, 14% des enfants de 4 à 13 ans scolarisés en réseau d'éducation prioritaire avaient besoin de lunettes et 87% d'entre eux n'en portaient pas avant le dépistage. La France comptait en 2020 environ 12 millions d'enfants de moins de 15 ans et on peut donc estimer qu'environ 1,4 millions d'enfants dans le pays auraient besoin de lunettes sans le savoir, justifiant la nécessité d'un tel dépistage.

Conclusion : Cette étude confirme la prévalence élevée des troubles réfractifs non corrigés chez les enfants d'âge scolaire. Un programme de dépistage réalisé en milieu scolaire par des professionnels paramédicaux peut permettre de réduire considérablement la proportion de troubles visuels non corrigés et leurs conséquences.

Caractéristiques des Glaucomes de l'enfant dans le syndrome de Sturge-Weber-Krabbe. Revue de 54 cas.

Features of childhood glaucoma in Sturge-Weber Syndrome. Review of 54 cases.

DEVO N* (Limoges), ROBERT M (Paris), ROBERT PY (Limoges), BREMOND GIGNAC D (Paris) - FRANCE

Introduction : Le syndrome de Sturge-Weber-Krabbe (SWS) est une phacomatose rare associée à un glaucome d'évolution hétérogène. L'objectif de notre étude était de déterminer si les patients atteints de SWS de type 1 présentaient un glaucome plus sévère en comparaison à ceux atteints des types 2 et 3. L'objectif secondaire était de déterminer les modalités de prise en charge et leurs impacts sur l'acuité visuelle et la pression intra-oculaire (PIO).

Matériels et Méthodes : Nous avons réalisé une étude rétrospective multicentrique sur dossiers cliniques. Nous avons analysé 54 dossiers d'enfants suivis à l'hôpital Necker-Enfants Malades et au CHU de Limoges, respectivement jusqu'en octobre 2018 et février 2019.

Résultats : Le groupe 1, de 34 dossiers, représentait les patients atteints d'un SWS de type 1. Le groupe 2 était composé de 20 patients atteints de SWS de type 2 et 3. Dans le groupe 1, 26,5% des patients présentaient un glaucome sévère contre 10% du groupe 2. L'odds ratio était de 3.1775 avec un intervalle de confiance à 95% compris entre [0.558 ; 33.717] et une valeur de $p = 0.18$. Le traitement était uniquement médical dans 44% des cas. Le traitement chirurgical était réalisé dans 57% des cas le premier mois de vie dans le groupe 1 et dans 50% des cas après l'âge de 2 ans dans le groupe 2. La cyclo-destruction au laser diode était un traitement de deuxième intention.

La PIO était strictement inférieure à 20 mmHg pour 62% des yeux glaucomateux. L'acuité visuelle était supérieure ou égale à 5/10ème pour 63% d'entre eux.

Discussion : Le SWS de type 1 semblerait être associé à un glaucome plus sévère et nécessiterait une chirurgie plus précocement que les SWS de type 2 ou 3. Cependant la différence entre les deux groupes n'était pas statistiquement significative.

Conclusion : La prise en charge du glaucome dans le SWS est complexe et souvent multimodale. Le traitement médical serait le traitement de première intention. Le traitement chirurgical serait à privilégier dans les formes congénitales.

Caractéristiques en imagerie multimodale des pseudo-œdèmes papillaires chez l'enfant.

Multimodal imaging characteristics of pseudo papilledema in children.

VIENNE-JUMEAU A*, BREMOND GIGNAC D, ROBERT M (Paris) - FRANCE

Introduction : La découverte fortuite d'un aspect de saillie papillaire au fond d'œil est fréquente chez l'enfant. La prise en charge diagnostique fait appel à une batterie d'examen dont le but est avant tout de différencier les œdèmes papillaires de stase vrais – qui sont une urgence neurochirurgicale ou neurologique – des pseudo-œdèmes – qui ne requièrent généralement qu'une surveillance. Les druses enfouies de la papille optique sont une cause classique de pseudo-œdèmes, dont il est essentiel de savoir poser le diagnostic, afin d'éviter la réalisation des explorations anxiogènes et coûteuses qu'impose le diagnostic d'œdème papillaire vrai.

Matériels et Méthodes : Nous avons réalisé une étude rétrospective sur les enfants adressés entre 2011 à 2020 à l'Hôpital Necker pour aspect d'œdème papillaire et dont le diagnostic final était celui de pseudo-œdème associés à des druses de la papille optique et/ou sur à des formations para-papillaires ovoïdes hyper-réfléctives (PHOMS). Les patients ne présentant pas d'OCT *Enhanced Depth Imaging* (EDI) en modes raster, radial et RNFL au diagnostic ont été exclus. 21 yeux de 12 enfants (7 garçons et 5 filles, avec un âge moyen de 9.8 ± 3.2 ans au diagnostic) ont été inclus. Les diagnostics de druses de la papille optique et celui de PHOMS étaient posés sur les critères de l'*Optic disc drusen Consortium* basés sur l'analyse de l'étude en OCT EDI de la papille optique. Les résultats du bilan réalisé au diagnostic (rétinographie, autofluorescence, échographie B, angiographie à la fluoresceine) étaient analysés.

Résultats : Le diagnostic de druses de la papille optique a été posé chez 15 (71%) des 21 yeux examinés. Tous ces yeux présentaient aussi des PHOMS péri-papillaires, de taille variable à l'OCT. Pour 6 yeux (29%), le diagnostic de PHOMS seuls, sans œdème papillaire de stase vrai associé, a été posé. Pour ces 6 yeux, l'autofluorescence était négative au diagnostic, tandis qu'elle était négative chez seulement 40% des yeux avec druses. Un tiers des yeux avec PHOMS uniquement avait une hyper-échogénéicité de la papille au diagnostic, contre 100% des yeux présentant des druses. L'angiographie retrouvait une imprégnation localisée pour 20% des yeux avec PHOMS uniquement, contre 50% des yeux présentant des druses. Lorsqu'elle était réalisée (18 yeux), l'analyse du RNFL retrouvait une augmentation dans les 6 yeux sans druses au diagnostic mais seulement dans 6 des 12 yeux (58%) avec druses au diagnostic, les 7 autres yeux présentant une épaisseur normale (17%) ou diminuée (25%).

Discussion : Cette étude rétrospective permet de mettre en relation les différentes modalités d'exploration des druses papillaires et des PHOMS isolés chez un enfant présentant un aspect d'œdème papillaire. Dans un tiers des cas, seules des PHOMS étaient mises en évidence, sans signe associé d'œdème de stase vrai. Dans les autres cas, les PHOMS étaient associées aux druses, rendant le diagnostic plus aisé. Dans ces cas de PHOMS uniquement, le RNFL était toujours augmenté, tandis que la présence de druses étaient associées à un RNFL normal –17% des cas – ou atrophique – 25% des cas.

Conclusion : Les PHOMS péri-papillaires sont une entité d'individualisation récente qui peut être associée à un œdème papillaire de stase vrai, à des druses de la papille optique, ou être isolées. Cette étude montre que la visualisation ou non de druses profondes à l'OCT est associée à une présentation différente des pseudo-œdèmes papillaires chez l'enfant. Le suivi longitudinal de ces jeunes patients devrait permettre au cours des prochaines années de mieux comprendre la physiopathologie de ces entités.

Strabocheck® : Étude de la reproductibilité et concordance de la mesure angulaire strabique par le logiciel Strabocheck®. Étude de la concordance entre les valeurs angulaires de la déviométrie aux prismes et la mesure Strabocheck® pour les ésootropies

Strabocheck® : Study of the reproductibility and inter-rater agreement for strabismus angle measurements by Strabocheck® software. Study of the agreement between angle measurements by cover test with prism and by Strabocheck® for esotropia

LE BRETON G*, COURET C, LEBRANCHU P (Nantes) - FRANCE

Introduction : Strabocheck® est un nouveau logiciel, gratuit et accessible en ligne permettant de mesurer de façon objective une déviation strabique horizontale basée sur l'étude des reflets cornéens sur une série de trois photos (fixation binoculaire, fixation monoculaire gauche, fixation monoculaire droite). Nous avons évalué la concordance inter-observateur, la reproductibilité intra-observateur de la mesure angulaire via ce logiciel pour toute déviation horizontale puis la concordance entre les différentes valeurs angulaires de la déviométrie à la barre de prismes et la mesure via Strabocheck® pour les ésootropies.

Matériels et Méthodes : Méthodes : 2 deux groupes de patients ont été étudiés. Un premier groupe pour évaluer la concordance inter-observateurs et la reproductibilité intra-observateur. Deux séries de photos ont été prises pour chaque patient. Six étudiants orthoptistes ont analysé deux fois chaque série avec Strabocheck®. Un deuxième

groupe d'ésotropies pour évaluer la concordance entre les différentes valeurs angulaires de la déviométrie (réalisée par un orthoptiste ou un médecin) et l'angle mesuré avec Strabochek®.

Résultats : 150 Patients strabiques inclus dans le premier groupe. 91 Patients sains inclus dans le premier groupe. 52 Patients ésotropes inclus dans le second groupe. La reproductibilité intra-observateur mesurée par coefficient de corrélation intra-classe est de 0.94 (IC95%, 0.936-0.945). La reproductibilité inter-observateurs globale pour les six observateurs calculée par ICC est de 0.933 IC95% (0.926-0.939%). La valeur de la déviométrie à laquelle la mesure angulaire via Strabochek® est mieux corrélée est l'angle minimum en vision de loin.

Discussion : Dans l'idéal il aurait fallu que les photos soient prises avant toute mesure de la déviation pour ne pas majorer l'angle mais cela n'a pas toujours été toujours le cas ceci pouvant expliquer les différences entre la mesure via Strabochek® et la déviométrie. La mesure de l'angle minimum est toujours très subjective même si elle a été réalisée par des orthoptistes ou strabologues seniors. On peut remarquer sur les diagrammes de Bland et Altman que la précision de la mesure via Strabochek® ne décroît pas avec l'augmentation de l'angle contrairement à la déviométrie au prisme, elle pourrait être plus fiable pour les grandes déviations. L'indication chirurgicale des ésotropies se pose majoritairement sur la déviation minimale non dissociée en vision de loin, le fait que la mesure via Strabochek® s'approche de l'angle minimum en vision de loin pourrait en faire un bon paramètre pour poser les indications chirurgicales et suivre ces pathologies.

Conclusion : Strabochek® semble être un logiciel accessible, fiable et reproductible pour la mesure horizontale objective de la déviation strabique. Chez le patient ésotrope, Strabochek® permet d'obtenir une valeur angulaire non dissociée en vision intermédiaire probablement proche de celle de la vie de tous les jours et mieux corrélée; en vision de loin, à l'angle minimal qu'à l'angle maximal. Elle pourrait être un bon paramètre objectif, reproductible, utile au suivi ainsi que pour poser les indications thérapeutiques chez les ésotropies.

Pratiques professionnelles

Télé-expertise en ophtalmologie au CHU de Rennes via la plateforme sécurisée OMNIDOC.
E-health in ophthalmology at Rennes University Hospital via the secure OMNIDOC platform.
SOETHOUDT M*, COSTE M, SOETHOUDT C, MOURIAUX F (Rennes) - FRANCE

Introduction : L'ophtalmologie est une spécialité médicale pionnière dans le domaine de la télé-santé en France (dépistage de la rétinopathie diabétique, protocole RNO et Muraine). La télé-expertise représente une activité considérable au sein des centres médicaux tertiaires. Depuis le 10 février 2019, la télé-expertise est un acte médical à part entière, encadré et rémunéré par l'Assurance Maladie. L'objectif de cette étude est d'évaluer une plateforme de télé-expertise (OMNIDOC) en ophtalmologie.

Matériels et Méthodes : Le service d'ophtalmologie du CHU de Rennes, en partenariat avec Omnidoc, a lancé début novembre 2020 un service de téléexpertise en ophtalmologie. Ce service est accessible à l'ensemble des médecins du territoire sur une plateforme digitale sécurisée. Tout médecin qui sollicite le service d'ophtalmologie du CHU de Rennes pour un avis médical non urgent est invité à formuler une demande via cette plateforme (omnidoc.fr/chu-rennes). Le médecin réquerant renseigne l'identité et le numéro de téléphone du patient, il formule sa demande et peut ajouter tous les documents nécessaires à l'avis (imagerie, photographie, dossier médical, ...). Un des ophtalmologistes du CHU de Rennes est alerté, il peut soit répondre à la demande, soit solliciter un de ses collègues. Une fois la télé-expertise cloturée, un compte-rendu est adressé au médecin réquerant. Le médecin expert a la possibilité de côter l'acte en cas d'éligibilité à une cotation. Nous avons recueilli l'ensemble des éléments concernant la télé-expertise, un questionnaire de satisfaction a été adressé aux médecins réquerants.

Résultats : Cent cinquante-cinq télé-expertises de 67 médecins réquerants ont été réalisées en ophtalmologie via la plateforme OMNIDOC depuis novembre 2020 au CHU de Rennes. Un quart des demandes ont été réalisées par des médecins ophtalmologistes, les autres demandes ont été adressées en grande majorité par des médecins généralistes. 48% des demandes ont abouti à une prise en charge hospitalière (consultation ou hospitalisation). Les différentes pathologies rencontrées étaient : palpébrales, cornéo-cojonctivale, neuro-ophtalmologiques, uveitiques et rétinienues. 20% des avis concernaient des enfants de moins de 12 ans. Le délai moyen de réponse était de 10h00 (médiane = 3h00). Une cotation d'acte de télé-expertise a été réalisé dans 23% des cas. 93% des médecins réquerants étaient très satisfaits de cet outil de communication et 98% recommanderaient le réseau Omnidoc/CHURennes/service ophtalmologie à un confrère.

Discussion : La mise en place d'un service de téléexpertise en ophtalmologie au CHU de Rennes via une plateforme dédiée a un impact significatif sur l'organisation territoriale et le parcours de soin des patients. Pour les médecins réquerants, elle facilite l'accès à un avis spécialisé rapide d'ophtalmologie (moyenne <10 heures). Pour la moitié des patients, elle a permis d'éviter le déplacement du patient chez l'ophtalmologiste. Pour les médecins "experts", cette solution permet de sécuriser, simplifier et valoriser (23% des actes réalisés) les actes de télé-expertises qu'ils réalisent régulièrement. Il s'agit également d'un merveilleux outil pédagogique pour la formation des médecins réquerant mais également les médecins et internes membres du réseau.

Conclusion : La plateforme Omnidoc est un outil de communication simple et sécurisé pour les télé-expertises en ophtalmologie.

Évaluation d'un programme de formation à la consultation d'annonce de diagnostic complexe en ophtalmologie.

Evaluation of a program of communication skills training for giving bad news in ophthalmology.
CHAMMAS J*, CELERIER I, BOIGELOT T, DENOYER A, ARNDT C (Reims) - FRANCE

Introduction : L'apprentissage, au cours des études de médecine, implique l'acquisition de savoirs, savoir-faire et savoir-être. Différents supports et modalités permettent un entraînement ou une évaluation des connaissances académiques (questions rédactionnelles, QCMs, questions progressives) et des compétences chirurgicales (compagnonnage chirurgical, simulateur chirurgical avec dry-la et wet-lab). Au contraire, les compétences relationnelles ne font actuellement pas l'objet d'une évaluation systématique au cours de l'internat. Le but de cette étude pilote était d'évaluer un programme de simulation d'annonce de diagnostic complexe destiné à améliorer les compétences en communication des étudiants en ophtalmologie.

Matériels et Méthodes : Des séances de simulation de consultation d'annonce de diagnostic complexe ont été mises en œuvre auprès de 10 internes du CHU de Reims, encadrés par 3 formateurs. Deux acteurs professionnels ont assuré le rôle de différents profils de patients au cours de 6 scénarios correspondant à différentes situations cliniques : annonce d'une endophtalmie consécutive à une chirurgie de la cataracte, annonce d'une rupture capsulaire postérieure avec implantation primaire, annonce d'un traitement par injection intravitréenne dans le cadre d'une DMLA exsudative, annonce d'une découverte d'un glaucome avancé, annonce d'un strabisme sur anisométrie, annonce d'une occlusion d'artère centrale de la rétine. Avant chaque séance se tenait un briefing permettant aux formateurs de préciser les objectifs de la séance. Les 6 scénarios étaient ensuite soumis aléatoirement à 10 étudiants pour une durée de 8 à 10 minutes. S'ensuivait une phase de débriefing au cours de laquelle le formateur et l'étudiant échangeaient sur le déroulement de la séance.

Résultats : L'ensemble des étudiants a pu participer à l'un des six scénarios. Le vocabulaire employé par les étudiants était jugé trop technique (jargon médical) et inadapté au niveau de compréhension des patients dans 4 cas sur 10. Les techniques de communication non verbale (gestuelle, dessin) étaient employées dans 2 cas sur 10. Les étudiants faisaient preuve d'empathie dans 9 cas sur 10. Le niveau des connaissances scientifiques des étudiants était jugé satisfaisant dans 7 cas sur 10. Le réalisme des scénarios a été jugé bon par 7 étudiants sur 10. Les étudiants ont jugé la séance utile dans 8 cas sur 10 et ont souligné l'intérêt d'une évaluation plus régulière de leur compétence en communication.

Discussion : La simulation de consultation d'annonce de diagnostic complexe à travers le jeu de rôle a été largement étudié dans d'autres spécialités que l'ophtalmologie et a démontré son intérêt dans la transmission de compétences en communication et pour souligner l'importance de l'empathie dans la relation patient/médecin. Cette étude pilote confirme l'intérêt de cette technique en ophtalmologie dans le système d'étude médical français. Il permet également de souligner la nécessité d'adapter le niveau de vocabulaire lors des interactions avec les patients. Concernant le programme étudié, il est nécessaire de préciser les scénarios cliniques pour améliorer leur crédibilité et leur pertinence auprès des étudiants en ophtalmologie.

Conclusion : La simulation de consultation d'annonce apparaît comme un outil pertinent pour évaluer et transmettre les compétences en communication aux étudiants en formation en ophtalmologie.

Disparité homme-femme dans l'accession aux carrières hospitalo-universitaires en France en 2020 : focus sur l'ophtalmologie.

Gender inequality among Hospital and University practitioners in France in 2020 : focus on ophthalmology.
LE BOEDEC A*, LAURENT C (Rennes) - FRANCE

Introduction : Objectif : Evaluation de la proportion de femmes médecins travaillant en hôpital public en France en 2020, selon leur spécialité, statut et rang académique (praticiens hospitaliers (PH), maître de conférence des universités (MCU), professeur des universités (PU)). Nous développerons ici tout particulièrement la spécialité « ophtalmologie ».

Matériels et Méthodes : Matériels et méthodes : Les données de notre étude observationnelle proviennent du Centre national de gestion. Nous avons collecté les caractéristiques démographiques et professionnelles de l'ensemble des docteurs en médecine exerçant en hôpital public en France au 1er janvier 2020. Nous avons également étudié l'incidence des médecins hospitaliers nouvellement nommés entre 1999 et 2019.

Résultats : Résultat : En 2020, 47 510 médecins (48,5% de femmes) sont en activité au sein des hôpitaux publics français. Les femmes représentent 51,2% des PH, 49,7% des MCU, et 20,6% des PU. Les femmes sont nommées PH plus précocement que les hommes (37,1 vs 38,8 ans), MCU au même âge (36,1 vs 36,5 ans), et PU plus tardivement (43,7 vs 41,9 ans). Comparativement aux hommes, le taux annuel de femmes nouvellement nommées a varié entre 1999 et 2019 de 47,6% à 60,4% pour les PH, de 50,0% à 44,6% pour les MCU, et de 11,2% à 33,3% pour les PU. Parmi les ophtalmologues, la proportion de femmes est de 48,3% pour les PH, 44,4% pour les MCU, et 21,5% pour les PU.

Discussion : Discussion : La féminisation du milieu médical a débuté dans les années 70 grâce à l'augmentation du nombre d'étudiantes dans les facultés. En 2019, 64% des étudiants en santé sont des femmes, et ces dernières comptent pour 47% de tous les médecins libéraux ou hospitaliers en activité en France. La représentation des femmes au sein des médecins hospitaliers français varie selon le statut professionnel et académique. La parité est mieux respectée pour les PH et MCU, alors que moins d'un PU sur quatre est une femme. L'ophtalmologie présente globalement des chiffres semblables.

Conclusion : Conclusion : Cette étude met en évidence la notion de plafond de verre, selon laquelle les femmes restent exclues des plus hauts rangs académiques. Les courbes d'incidence des femmes nouvellement nommées PU ne semblent pas indiquer une tendance suffisamment favorable à la parité. Seule la spécialité d'anatomie pathologique atteint 50% de PU femmes, et l'ophtalmologie reste mauvais élève en terme d'égalité homme-femme. Plusieurs solutions pourraient être proposées (quotas, mentorat etc) afin de créer un environnement favorable à la parité.

Rétine chirurgicale

Dystrophie rétinienne non syndromique liée aux mutations de CLN3.

Isolated Retinal Dystrophy Linked with CLN3 Pathogenic Variants.

SMIRNOV V* (Lille), NASSISI M, MÉJÉCASE C, CONDROYER C, ANTONIO A, ANDRIEU C (Paris), MEUNIER I (Montpellier), DEFOORT-DHELLEMMES S (Lille), MOHAND-SAID S (Paris), SAHEL JA (Paris), ZEITZ C, AUDO I (Paris) - FRANCE

Introduction : Les défauts géniques dans *CLN3*, codant pour la battenine, peuvent provoquer un spectre de maladies, allant d'une atteinte neurodégénérative sévère (céroïde lipofuscinose neuronale juvénile, JNCL) à des formes limitées à une dégénérescence rétinienne (DR) isolée. L'objectif de cette étude est de décrire un phénotype rétinien des patients porteurs des mutations de *CLN3* dans une cohorte française de DR non syndromique et d'étudier les corrélations génotype-phénotype.

Matériels et Méthodes : Les patients porteurs des variants bialléliques dans *CLN3* ont été extraits d'une large cohorte de rétinite pigmentaire non syndromique suivie au Centre Hospitalier National d'Ophtalmologie des Quinze-Vingts. Les données cliniques, fonctionnelles (meilleure acuité visuelle corrigée, champ visuel, vision de couleurs et électrorétinogramme) et morphologiques (imagerie rétinienne multimodale) ont été recueillies et analysées. Les défauts géniques ont été identifiés par le panel *next generation sequencing* ou séquençage d'exome et ensuite confirmés par séquençage Sanger, qPCR et l'analyse de ségrégation familiale.

Résultats : 15 patients appartenant aux 11 familles distinctes ont été identifiés. Deux tableaux cliniques de DR ont pu être séparés : une dystrophie bâtonnet-cône modérée d'adulte (n=6, seuil de cécité légale atteint vers 70 ans) et une DR sévère d'adolescent avec atrophie maculaire précoce (n=9, cécité légale vers 40 ans). Onze variants pathogènes dans *CLN3* ont été découverts ; parmi eux 4 variants n'ont été jamais décrits précédemment.

Discussion : *CLN3* est responsable pour 1% des DR non syndromiques dans notre cohorte. Les génotypes des patients atteints de JNCL ont été clairement différents de ceux atteints de DR isolée. Les deux groupes cliniques de DR isolée ont été génétiquement distincts. Il existe des fortes corrélations génotype-phénotype dans les atteintes oculaires et extra-oculaires liées à ce gène.

Conclusion : *CLN3* doit être impérativement inclus dans les panels diagnostiques de DR.

Recommandations pour la prise en charge de l'œdème maculaire diabétique avec des implants intravitréens de dexaméthasone: une étude nationale de consensus type Delphi.

Recommendations for the management of diabetic macular oedema with intravitreal dexamethasone implants: a national Delphi consensus study.

KODJIKIAN L* (Lyon), BAILLIF S (Nice), COUTURIER A (Paris), CREUZOT-GARCHER C (Dijon), DELYFER MN (Bordeaux), MATONTI F (Marseille), WEBER M (Nantes) - FRANCE

Introduction : The intravitreal dexamethasone implant (DEX-I) is an alternative to anti-VEGF for the first-line treatment of diabetic macular oedema (DME). However, several questions remain regarding its routine use and its place in certain situations not always specified in current recommendations. A national consensus approach was, therefore, initiated by French retinal experts.

Matériels et Méthodes : An iterative Delphi consensus approach was used. A steering committee (SC) of seven experts analysed data from the literature to formulate statements divided into five key areas of treatment. These statements were submitted to the independent and anonymous electronic vote of 87 French retina experts among whom 39 expressed their opinion and therefore constituted the voting panel.

Résultats : After two rounds of voting, 22 and 7 of 38 statements received a *strong consensus* and a *good consensus*, respectively. The consensus level was higher for statements regarding *first-line indications* and *safety* of DEX-I compared to those regarding *efficacy assessment*, *reprocessing time* or *pathophysiological biomarkers*. The panellists recommended the preferential use of DEX-I for patients with limited availability for multiple injections, those who needed to undergo cataract surgery or who had a recent cardiovascular history, and as a therapeutic alternative to anti-VEGF in patients with a history of vitrectomy, retinal serous detachment, hyper-reflective points or dry exudates in optical coherence tomography (OCT). However, some statements proposed by SC experts were not validated.

Discussion : Depending on the patient profile, several recommendations position the DEX-I as a possible alternative or even a preferred choice in DME therapeutic management. However, questions remain regarding its routine use and discrepancy exists between DME management DME in clinical practice, recent scientific evidence, and existing recommendations. The purpose of this study was, therefore, to establish both precise and pragmatic recommendations on all aspects of its use: presence of inflammation biomarkers, preferential or alternative indications, time to retreatment, assessment of its efficacy, management of its safety, all relying both on data from the literature and on the experience of French retinal experts.

Conclusion : This study provides some key recommendations to clinicians treating diabetic macular oedema, which may be useful when using intravitreal dexamethasone implants in daily practice.

Analyse de l'activité de chirurgie vitréo-rétinienne en France en 2016 : impact sur les besoins en formation en chirurgie vitréo-rétinienne.

Analysis of the activity of vitreoretinal surgery in metropolitan France in 2016: impact on the training of vitreoretinal surgeons.

CHIQUET C*, TADJINE M, BOUISSE M (Grenoble), CREUZOT-GARCHER C (Dijon), FRANÇOIS P, DUFOURNET J, BOUSSAT B (Grenoble) - FRANCE

Introduction : L'objectif de ce travail réalisé pour le collège des ophtalmologistes universitaires de France (COUF) est de décrire l'activité chirurgicale libérale et publique concernant la chirurgie vitréo-rétinienne par région universitaire en France métropolitaine sur l'année 2016 afin d'anticiper les besoins en formation dans cette surspécialité.

Matériels et Méthodes : Les données de la base du Système National des Données de Santé (SNDS) ont été extraites en analysant les actes de la Classification Commune des Actes Médicaux (CCAM) correspondant à la chirurgie vitréo-rétinienne chez les patients de plus de 20 ans en 2016. Les analyses ont été réalisées pour les chirurgiens libéraux et les hôpitaux publics (réalisant 50 actes et plus par an). Pour chaque région ont été calculés le nombre d'actes réalisés, le nombre de chirurgiens, et l'activité réalisée par les chirurgiens de plus de 50 ans.

Résultats : 57947 chirurgies du segment postérieur ont été enregistrées pour la population âgée de 20 ans et plus (moyenne de 119 actes pour 100 000 habitants). L'âge moyen des patients était de 67.412.9 ans. Parmi la population d'étude, les chirurgies ont été comptabilisées, dans le secteur public (36.6%) ou dans le secteur libéral (52.3%). Les hôpitaux et/ou chirurgiens libéraux réalisant moins de 50 actes/an représentaient 11% de l'activité chirurgicale. La prise en charge en urgence des décollements de rétine représentait 29121 chirurgies (50.2%) des chirurgies vitréorétiniennes, avec 94% de prise en charge par voie de vitrectomie. La chirurgie programmée comportait la chirurgie des trous maculaires (n= 4427, 7.6%), membranes épirétiniennes (n= 9948, 17.1%) et les chirurgies combinées vitrectomies-phacoémulsification (n= 10201, 17.6% des chirurgies vitréo-rétiniennes). Dans le secteur libéral 36 chirurgiens de plus de 55 ans (sur 176 chirurgiens libéraux, 20%) réalisaient 21.1% de l'activité libérale et 11% de l'activité globale. Dans le secteur public, 10% des 201 chirurgiens (soit 20 chirurgiens) avaient plus de 55 ans. Ainsi, dans les 10 ans, afin de maintenir l'activité chirurgicale, il sera nécessaire de former 56 chirurgiens vitréo-rétiniens pour une activité régulière dans le domaine de la rétine chirurgicale. Les données permettent également d'identifier les régions universitaires pour lesquelles le nombre de chirurgiens > 55 ans, avec une activité chirurgicale significative, est important, ce qui est le cas pour 13 régions universitaires sur 26.

Discussion : Il existe des disparités importantes en termes de densités d'ophtalmologistes pratiquant la chirurgie vitréo-rétinienne. Certains départements présentent un risque de pénurie d'offres de soins vitréo-rétiniennes dans les années à venir du fait de l'âge des chirurgiens en exercice.

Conclusion : Ces données épidémiologiques sont indispensables pour anticiper la formation des internes et chefs de clinique-assistants, en identifiant les régions nécessitant la formation de chirurgiens vitréo-rétiniens dans les 15 prochaines années.

Double inhibition de l'Ang-2 et du VEGF-A avec le faricimab dans l'œdème maculaire diabétique (OMD): Conception des essais de phase 3.

Dual Inhibition of Ang-2 and VEGF-A with Faricimab in DME: Phase 3 Trial Design.

RAZAVI S* (Tours), NGHIEM-BUFFET S (Paris), WILLIS J (San Francisco), HASKOVA Z (South San Francisco), SILVERMAN D, IVES J (Shire Park), BASU K (Dublin), LIN H (South San Francisco), LOEWENSTEIN A (Tel Aviv-yafa), PIERCE I (Liverpool), TADAYONI R (Paris), KOROBELNIK JF (Bordeaux) - FRANCE - ÉTATS-UNIS - ROYAUME UNI - IRLANDE - ISRAËL

Introduction : Evaluer la tolérance, l'efficacité et le potentiel de durabilité d'une double inhibition angiopoïétin-2/VEGF-A par le faricimab par rapport à l'aflibercept dans l'OMD.

Matériels et Méthodes : YOSEMITE (NCT03622580) et RHINE (NCT03622593) sont deux études identiques de phase 3 de 100 semaines, randomisées, contrôlées en double insu, avec un comparateur actif évaluant le faricimab, chez des patients naïfs ou déjà traités par anti-VEGF et atteints d'OMD. Les patients sont randomisés selon un ratio de 1 :1 :1 avec soit du faricimab 6.0 mg toutes les 8 semaines ou selon un régime d'intervalle personnalisé (PTI), soit de l'aflibercept 2.0 mg toutes 8 semaines. Le critère principal est le changement moyen de la MAVC entre la baseline et la 1ère année (moyenne des visites aux semaines 48, 52 et 56). Une analyse de non infériorité, suivie par une analyse de supériorité, chez les patients naïfs puis sur l'ensemble de la population est réalisée séparément, pour chaque bras de faricimab par rapport au bras aflibercept. Les critères secondaires incluent le pourcentage de patients ayant une amélioration de deux niveaux ou plus du score ETDRS-DRSS par rapport à la baseline, la proportion de patients du bras PTI dans les différents intervalles d'injection et l'incidence et la sévérité des événements indésirables

Résultats : YOSEMITE et RHINE, avec le bras d'injection personnalisé pouvant aller jusqu'à 16 semaines, pourront permettre d'ajuster le traitement aux besoins du patient et réduire ainsi le fardeau des injections. Le PTI, un régime de treat and extend, permet d'ajuster l'intervalle selon des critères préétablis de MAVC et anatomiques.

Discussion : Les résultats de l'étude de phase 2 BOULEVARD, suggèrent que la double inhibition de l'Ang2 et du VEGF-A avec le faricimab, 1er anticorps bi-spécifique pour usage intra-oculaire, en favorisant la stabilité vasculaire, pourrait permettre de maintenir l'efficacité au-delà de ce qui est obtenu avec une monothérapie par anti-VEGF chez les patients atteints d'OMD.

Conclusion : YOSEMITE et RHINE évalueront la tolérance, l'efficacité et le potentiel de durabilité du faricimab dans l'OMD

Rétine Médicale

L'évolution de la macula bombée est liée à un allongement différentiel de l'oeil prédominant autour de la région péri-maculaire.

Evolution of dome-shaped macula is due to differential elongation of the eye predominant in the peri-dome region.

DORMEGNY L* (Strasbourg), LIU X (Suzhou Shi), PHILIPPAKIS E, TADAYONI R (Paris), BOCSKEI Z, BOURCIER T, SAUER A (Strasbourg), GAUDRIC A (Paris), SPEEG-SCHATZ C, GAUCHER D (Strasbourg) - FRANCE - CHINE

Introduction : La macula bombée (MB) a été décrite, chez des patients myopes, comme une convexité antérieure de l'aire maculaire au sein de la concavité d'un staphylome (1). La MB est une affection évolutive : sa hauteur augmente avec le temps. L'origine de cette évolution pourrait être liée à l'augmentation de l'épaisseur sclérale rétro-maculaire (2) ou à une progression du staphylome myopique autour de la région maculaire. Différents types de MB ont été décrits, néanmoins, l'évolution des MB de hauteur inférieure à 100 µm reste inconnue. L'objectif de cette étude était de mesurer l'évolution de la longueur axiale (LA) des yeux présentant une MB afin de savoir si celle-ci augmente ou diminue avec le temps. L'objectif secondaire était d'étudier les MB de petite taille (inférieure à 100 µm) afin de voir si leurs caractéristiques sont similaires à celles des MB précédemment décrites.

Matériels et Méthodes : Cette étude était rétrospective. Le suivi des yeux présentant une MB a été réalisé pendant une durée minimum d'une année par un examen clinique, une biométrie oculaire et une imagerie en spectral domain - optical coherence tomography (SD-OCT) en début et en fin de suivi. L'évolution de la LA, de la hauteur de la MB ainsi que de l'épaisseur choroïdienne centrale et périphérique (au niveau du quadrant nasal, temporal, supérieur et inférieur) ont été analysées. Les données des yeux qui présentaient une MB inférieure à 100 µm (groupe « mini-MB ») ont été comparées à celles des yeux avec une MB supérieure à 100 µm (groupe « MB classiques »).

Résultats : 58 yeux de 33 patients présentant une MB ont été inclus. 32 (55%) avaient une MB classique et 26 (45%) une mini-MB. Au cours du suivi de 51,76 mois, la LA moyenne augmentait de 26,99 à 27,12 mm ($p=0,01$) et la hauteur moyenne de la MB de 235,9 à 282,5 µm ($p<0,001$). La modification de la hauteur de la MB était significativement plus importante que la modification de sa longueur axiale ($p<0,001$). L'épaisseur choroïdienne périphérique diminuait significativement au niveau nasal ($p=0,008$), temporal ($p=0,026$) et inférieur ($p<0,001$). Dans le groupe « mini-MB », la longueur axiale moyenne était plus courte (26,17 vs. 27,66 mm, $p=0,027$), l'acuité visuelle meilleure (0,17 vs. 0,44 logMAR, $p=0,002$) et les complications maculaires moins nombreuses que dans le groupe « MB ».

Discussion : On constate, dans la MB, une augmentation significative du bombement au cours du temps, mais également de la LA. Il existe un amincissement progressif de la choroïde en périphérie de la MB. Ceci tend à démontrer que les modifications de la MB sont secondaires à un allongement différentiel de l'oeil prédominant dans la région péri-maculaire, plutôt qu'à une augmentation de l'épaisseur sclérale rétro-maculaire. La hauteur minimale pour le diagnostic de MB n'est pas définie. Cette étude montre que les « mini-MB », inférieures à 100 µm, progressent de façon plus lente que les MB classiques, ont un meilleur pronostic visuel et présentent moins de complications maculaires.

Conclusion : L'augmentation du bombement de la MB est associée à un allongement de l'oeil et un amincissement choroïdien périphérique. La MB pourrait résulter d'un allongement différentiel de l'oeil prédominant dans la région péri-maculaire. La « mini-MB », inférieure à 100 µm, est caractérisée par une évolution plus lente et un meilleur pronostic visuel que la MB classique.

Prédiction des paramètres cardiovasculaires à l'aide d'algorithmes de machine learning supervisé basés sur la caractérisation de la vascularisation rétinienne par le logiciel Singapore "I" Vessel Assessment et l'OCT-angiographie.

Prediction of cardiovascular parameters with supervised machine learning from Singapore "I" Vessel Assessment and OCT-Angiography characteristics.

ARNOULD L*, GUENANCIA C, ABDERRAHMANE B, GABRIELLE PH, BINGUET C, BRON AM (Dijon), JACQUIR S (Paris), CREUZOT-GARCHER C (Dijon) - FRANCE

Introduction : L'évaluation du risque cardiovasculaire est primordiale pour les stratégies de prévention des maladies cardiovasculaires. Notre objectif était d'estimer les scores de risque cardiovasculaire (score de risque AHA, score SYNTAXE et risque SCORE) avec des modèles de machine learning basés sur des paramètres quantitatifs du réseau vasculaire rétinien.

Matériels et Méthodes : Nous avons proposé des algorithmes de machine learning (ML) supervisé pour prédire les paramètres cardiovasculaires chez des patients atteints de maladies cardiovasculaires traités dans l'unité de cardiologie du CHU de Dijon. Nous avons utilisé des caractéristiques vasculaires rétiniennes quantitatives mesurées à partir de photographies de fond d'œil et de tomographie par cohérence optique-angiographie (OCT-A) (solo et combiné). Pour décrire le réseau microvasculaire rétinien, nous avons utilisé le logiciel Singapore «I» Vessel Assessment (SIVA) qui extrait les paramètres géométriques de la vascularisation rétinienne à partir de la

photographie du fond d'oeil et des données quantitative de microvascularisation rétinienne en OCT-A CIRRUS HD-OCT 5000 (Carl Zeiss Meditec, Lena, Germany) au niveau du plexus capillaire rétinien superficiel.

Résultats : Nous avons inclus les données rétinienne et cardiovasculaires de 144 patients. Dans cette étude nous avons présenté des taux de prédiction élevés des scores de risque cardiovasculaires. Grâce à l'algorithme Naïve Bayes et aux données SIVA + OCT-A, nous avons réussi à prédire le score de risque AHA avec 81,25%, le risque SCORE avec 75,64% et le score SYNTAXE avec 96,53% de précision.

Discussion : Les performances de ces algorithmes ont démontré que les algorithmes de ML appliqués aux paramètres vasculaires rétinien quantitatifs avec le logiciel SIVA et l'OCT-A étaient capables de prédire de manière robuste des scores cardiovasculaires.

Conclusion : Les biomarqueurs vasculaires rétinien quantitatifs avec une stratégie de ML supervisée pourraient être des données précieuses pour mettre en œuvre un modèle prédictif des paramètres cardiovasculaires.

Evaluation à 5 ans d'Aflibercept en monothérapie dans la dégénérescence maculaire liée à l'âge néovasculaire : étude de vraie-vie.

Five-year results of Aflibercept in neovascular Age-Related Macular Degeneration in naïve patients : a real-life study.

TRAN THC*, JARRETT C, CHAABANE M, RUFIN V, GAYADINE-HARRICHAM Y (Lille) - FRANCE

Introduction : L'objectif est d'étudier les résultats à 5 ans d'Aflibercept en monothérapie selon un protocole thérapeutique individualisé chez des patients naïfs, souffrant de dégénérescence maculaire (DMLA) exsudative.

Matériels et Méthodes : Il s'agit d'une étude prospective, observationnelle, monocentrique. Les yeux atteints de DMLA exsudative traités par Aflibercept avec au moins 5 ans de suivi ont été inclus. Les mesures d'acuité visuelle, les analyses quantitatives et qualitatives de la tomographie à cohérence optique spectral-domain, la mesure de la zone d'atrophie et le nombre d'injection ont été recueillis. Ces examens ont été effectués à l'examen initial puis 3, 6, 12, 24, 36, 48 et 60 mois. Les patients ont été traités avec un schéma de T&E (Treat & Extend) modifié individualisé.

Résultats : 48 yeux de 30 patients ont été suivis jusqu'à 5 ans. Le temps de suivi moyen était de $61,7 \pm 2,3$ mois. L'âge moyen était de 81 ± 8 ans. Le gain visuel était de $7,3 \pm 12,7$ lettres à 1 an, $6,5 \pm 12,5$ lettres à 2 ans, $5,2 \pm 17$ lettres à 3 ans, $6,2 \pm 18,6$ lettres à 4 ans et de $+5,6 \pm 20$ lettres à 5 ans. A 5 ans, 53% des patients présentaient une acuité visuelle supérieure à 70 lettres. La résolution complète du liquide a été obtenue dans 53% des yeux. Le nombre total d'injections était de $21,6 \pm 13,4$ sur 5 ans. Dix-huit yeux (60%) ont développé une atrophie maculaire pendant l'étude, parmi ceux-ci, 50% présentaient des néovaisseaux de type 3. La progression de l'atrophie était significativement plus rapide entre la 2ème et la 5ème année que pendant les deux premières années. L'acuité visuelle finale à 5 ans est corrélée au gain visuel obtenu 4 mois en post induction.

Discussion : Le gain visuel obtenu après l'initiation du traitement s'est maintenu jusqu'à 2 ans puis n'était plus significatif à 5 ans. Le nombre d'IVT plus faible pourrait être expliqué par le schéma de traitement initial, avec la recherche des « Happy few » pendant la période d'adaptation. A 5 ans, 56,7% des patients ont un intervalle d'injection ≥ 12 semaines. La progression plus rapide de l'atrophie entre la 2ème et 5ème année pourrait expliquer la perte du gain visuel obtenu pendant les deux premières années.

Conclusion : Les résultats de cette étude montrent qu'un régime individualisé par Aflibercept en T&E modifié permet de maintenir la fonction visuelle dans la DMLA exsudative au long terme.

Choriorétinopathie séreuse centrale se présentant comme un syndrome d'effusion uvéale.

Central Serous Chorioretinopathy presenting as Idiopathic Uveal Effusion Syndrome.

BONNIN S*, BOULANGER E, DELAHAYE-MAZA C, TADAYONI R, GAUDRIC A (Paris) - FRANCE

Introduction : To discuss the relationships between Central Serous Chorioretinopathy (CSCR) and Uveal Effusion Syndrome (UES) based on the cases of 3 patients presenting with common aspects to both entities.

Matériels et Méthodes : Retrospective review of the files of 3 patients. 4 eyes were initially diagnosed with idiopathic UES. All eyes underwent ultrasonography (US), axial length (AL) measurement, fluorescein (FA) and ICG angiography (ICGA), Optical Coherence Tomography (OCT), and orbital Magnetic Resonance Imaging (MRI). Follow-up was minimum 5 years. Clinical charts, surgical procedures and outcomes were retrospectively assessed and compared. A literature review was conducted using the MEDLINE and Web of Science databases. It aimed to find previous association between uveal effusion and CSCR.

Résultats : The 3 patients (4 eyes) presented with annular ciliochoroidal detachment and exudative inferior bullous retinal detachment in addition with signs of chronic CSCR at diagnosis or a history of chronic CSCR. Steroids uptake triggered or worsened the condition in the 3 patients. Affected eyes displayed several subretinal leaking points in fluorescein angiography (FA) which are not usually seen in UES. Subretinal yellowish deposits led to a negative leopard-spot pattern best seen on FA in the three patients. ICG angiography showed dilated choroidal veins and areas of choroidal hyperpermeability. OCT and US revealed a significant choroidal thickening in affected and other eyes. MRI and US confirmed the annular ciliochoroidal detachment seen in fundus. Three eyes out of four were successfully treated by posterior sclerectomies. In the latter, exudation progressively resolved after photodynamic therapy.

Discussion : A literature review points out numerous similarities between UES and CSCR such as suprachoroidal and subretinal fluid accumulation, choroidal hyperpermeability, pachychoroid, thickened sclera, short axial length, leopard-spot pigmentary changes. However, CSCR is usually considered as a differential diagnosis of UES.

Conclusion : We report the cases of 3 patients (4 eyes) presenting with inferior bullous RD associated with annular choroidal detachment simulating an idiopathic effusion uveal syndrome but presenting either a history of CSCR in the same eye or signs of pachychoroid disease in the fellow eye. The frontiers between the two entities could be questioned.

Efficacité, tolérance et durabilité du faricimab dans l'Oedème Maculaire Diabétique (OMD): Résultats à un an des études de phase 3 YOSEMITE et RHINE.

Efficacy, Safety, and Durability of Faricimab in Diabetic Macular Edema (DME): 1-Year results from Phase 3 YOSEMITE and RHINE Trials.

KOROBELNIK JF* (Bordeaux), CREUZOT-GARCHER C (Dijon), WILLIS J, HASKOVA Z (South San Francisco), SILVERMAN D, IVES J (Shire Park), BASU K (Dublin), LIN H (South San Francisco), LOEWENSTEIN A (Tel Aviv-yaf), PIERCE I (Liverpool), TADAYONI R (Paris) - FRANCE - ÉTATS-UNIS - ROYAUME UNI - IRLANDE - ISRAËL

Introduction : Les études de phase 3 YOSEMITE et RHINE ont pour objectif d'évaluer, la tolérance, l'efficacité et la durabilité du faricimab par rapport à l'aflibercept dans l'OMD.

Matériels et Méthodes : YOSEMITE (NCT03622580) et RHINE (NCT03622593) sont deux études identiques de phase 3 de 100 semaines, randomisées, contrôlées en double insu, avec un comparateur actif évaluant le faricimab, chez des patients atteints d'OMD. La randomisation a été effectuée selon un ratio 1:1:1, avec soit du faricimab 6.0 mg toutes les 8 semaines (Q8W) après 6 doses initiales toutes les 4 semaines (Q4W) ; soit du faricimab 6.0 mg administré selon un intervalle de traitement personnalisé (PTI) après un minimum de 4 doses initiales toutes 4 semaines (Q4W); ou soit de l'aflibercept 2.0 mg toutes les 8 semaines (Q8W) après 5 doses initiales toutes les 4 semaines (Q4W). L'algorithme du PTI est un régime basé sur le concept du treat and extend, utilisant des valeurs pré-spécifiées de la MAVC et des critères anatomiques aux visites d'injections afin d'ajuster l'intervalle de traitement. Une analyse de non infériorité, suivie par une analyse de supériorité, chez les patients naïfs puis sur l'ensemble de la population a été réalisée séparément, pour chaque bras de faricimab par rapport au bras aflibercept. Le critère principal est le changement moyen de la MACV entre la baseline et la 1ère année (moyenne des visites aux semaines 48, 52 et 56). Les critères secondaires incluent la proportion de patients ayant une amélioration de deux niveaux ou plus du score ETDRS-DRSS par rapport à la baseline, la proportion de patients gagnant 15 lettres ETDRS ou plus, la variation par rapport à la baseline de l'épaisseur centrale sous fovéolaire et la proportion de patients du bras PTI ayant un intervalle de 4, 8, 12 ou 16 semaines à 1 an. La tolérance a été évaluée par l'analyse de l'incidence et de la sévérité des événements indésirables oculaires et non oculaires.

Résultats : Dans l'étude de phase 2 BOULEVARD, le faricimab 6.0 mg Q4W a été associé à un gain visuel supérieur et une plus grande amélioration du score de sévérité de la rétinopathie diabétique à la semaine 24 et a démontré le potentiel d'une durabilité étendue lors d'une période d'observation post traitement de 16 semaines par rapport à des injections mensuelles de ranibizumab. YOSEMITE et RHINE sont deux études en cours qui ont atteint leur critère principal sur l'acuité visuelle et ont démontré la non infériorité du faricimab toutes les 8 semaines ou en injection personnalisée par rapport à l'aflibercept toutes les 8 semaines. Plus de la moitié des participants dans le bras personnalisé ont pu atteindre un intervalle de 16 semaines entre deux injections, à un an. Faricimab a été bien toléré, sans nouveaux signaux de tolérance identifiés. L'intégralité des résultats à un an sont présentés lors de ce congrès

Discussion : Les résultats de l'étude de phase 2 BOULEVARD ainsi que des phase 3 Yosemite et Rhine, suggèrent que la double inhibition de l'Ang2 et du VEGF-A avec le faricimab, 1er anticorps bi-spécifique pour usage intra-oculaire, en favorisant la stabilité vasculaire, pourrait permettre de maintenir l'efficacité au-delà de ce qui est obtenu avec une monothérapie par anti-VEGF chez les patients atteints d'OMD. C'est la 1ère fois que ce niveau de durabilité a été atteint dans une étude de phase 3 dans l'œdème maculaire diabétique.

Conclusion : YOSEMITE et RHINE évaluent la tolérance, l'efficacité et la durabilité de faricimab chez patients ayant une OMD en utilisant le PTI, un régime de traitement basé sur le treat and extend ou un traitement toutes les 8 semaines.

Classification de la Sévérité de l'Oedème Papillaire de Stase sur Rétinophotographies par Deep Learning.

A Deep Learning System For Classification Of Papilledema Severity On Ocular Fundus Photographs.

VASSENEIX C* (Lyon), NAJJAR R, XU X, TANG Z, LOO JL, SINGHAL S, TOW S (Singapore), MILEA L (Berkeley), WONG TY (Singapore), NEWMAN N, BIOUSSE V (Atlanta), MILEA D (Singapore) - FRANCE - SINGAPOUR - ÉTATS-UNIS

Introduction : La sévérité de l'œdème papillaire de stase est un facteur pronostique important chez les patients présentant une hypertension intracrânienne. Le but de cette étude était d'évaluer la performance d'un algorithme d'intelligence artificielle utilisant la technique du Deep Learning pour classifier la sévérité de l'œdème papillaire de stase sur des rétinophotographies mydriatiques.

Matériels et Méthodes : Nous avons entraîné un algorithme de Deep Learning à classifier automatiquement la sévérité de l'œdème papillaire de stase chez 965 patients avec hypertension intracrânienne prouvée, faisant partie d'une cohorte multicentrique internationale (BONSAI- Brain and Optic Nerve Study with Artificial Intelligence). L'algorithme de Deep Learning a été entraîné avec 1052 rétinophotographies d'œdème papillaire minime à modéré

(grades 1-3 Frisén, pas d'obscurité des vaisseaux sur la papille), et 1051 rétinophotographies d'œdème papillaire sévère (grades 4-5 Frisén, obscurité d'un ou plusieurs vaisseaux sur la papille), préalablement classifiées par un panel d'experts. La performance du Deep Learning et de 3 neuro-ophtalmologues a ensuite été évaluée sur 111 patients (214 rétinophotographies, 92 avec œdème papillaire minime à modéré, 122 avec œdème papillaire sévère), en mesurant l'aire sous la courbe ROC (AUC), la précision, sensibilité, et spécificité. Les coefficients Kappa entre d'une part le Deep Learning et chacun des 3 neuro-ophtalmologues, et d'autre part les 3 neuro-ophtalmologues, ont été calculés.

Résultats : L'algorithme du Deep Learning était capable de différencier un œdème papillaire minime à modéré d'un œdème papillaire sévère avec une aire sous la courbe ROC de 0,93 (95% CI : 0,89-0,96), une précision, sensibilité et spécificité de 87,9%, 91,8% et 86,2%, respectivement. Cette performance était comparable à celle du groupe de 3 neuro-ophtalmologues (précision 84,1%, sensibilité 91,8%, spécificité 73,9%, $P=0,19$, $P=1$, $P=0,09$, respectivement). Le coefficient Kappa entre le Deep Learning et les 3 neuro-ophtalmologues était de 0,62 (CI 95% 0,57-0,68), et entre les 3 neuro-ophtalmologues de 0,54 (CI 95% 0,47-0,62).

Discussion : Les patients avec œdème papillaire de stade sévère sont à risque de perte visuelle secondaire par atrophie optique. La reconnaissance automatique d'un œdème papillaire de stade sévère par un algorithme de Deep Learning pourrait aider les neurologues, neurochirurgiens et urgentistes à dépister précocément ces patients et adapter leur prise en charge thérapeutique.

Conclusion : Notre algorithme de Deep Learning était capable de classifier la sévérité de l'œdème papillaire de stade de patients avec hypertension intracrânienne sur des rétinophotographies mydriatiques, avec une performance comparable à celle de 3 neuro-ophtalmologues.

Tumeurs

Membrane amniotique du cordon ombilical lyophilisée comme greffe de patch scléral (SclerFIX) : étude monocentrique.

Lyophilized amniotic membrane from umbilical cord as scleral patch graft (SclerFIX): a single center experience.

NAHON-ESTEVE S*, MASCHI C (Nice), BARNOUIN L (Mions), CAUJOLLE JP (Nice) - FRANCE

Introduction : En oncologie oculaire, l'amincissement scléral (AS) est une complication pouvant survenir après chirurgie, cryothérapie et/ou irradiations de tumeurs conjonctivales et choroïdiennes. L'AS dépend de l'invasion tumoral de la sclère, de la dose d'irradiation sclérale et de variations anatomiques individuelles. Les chirurgies de réparation de la surface oculaire peuvent utiliser des sclères autologues, homologues voire synthétiques. L'objectif de cette étude est d'évaluer la tolérance d'un patch de membrane amniotique lyophilisée du cordon ombilical (SclerFIX) dans un essai prospectif ouvert monocentrique.

Matériels et Méthodes : Des patients âgés de 18 ans et plus, présentant un AS après irradiation de tumeurs choroïdiennes (I) ou un risque d'AS après chirurgie d'exérèse de tumeur de conjonctive (C) ont été inclus. L'objectif principal était l'évaluation de la tolérance clinique de l'implant par un score composite. Les objectifs secondaires étaient l'évaluation de la récupération d'épaisseur sclérale par OCT Swept-Source et l'évolution de la pression intraoculaire à 15 jours, 1 mois, 3 mois et 6 mois.

Résultats : Quinze patients ont été greffés : 12 lors de chirurgie de tumeurs conjonctivales (6 carcinomes, 3 mélanomes, un xanthogranulome, un kératoacanthome et une métaplasie) et 3 après irradiation de mélanome choroïdien (délai moyen après protonthérapie de 17 mois). L'AS moyen était de 35% (23% et 80% dans les groupe C et I respectivement). Les patients du groupe C ayant une tumeur conjonctivale maligne invasive ont été traités par protonthérapie à 1 mois de la greffe. Trois échecs de greffe ont eu lieu dans le groupe I et 3 patients sont sortis prématurément de l'étude (1 perdu de vue, une perforation sclérale et une perte du greffon). La tolérance clinique était bonne tout au long de l'étude. L'épaisseur sclérale moyenne à 3 mois et à 6 mois était supérieure de 43% (9 patients) et 23% (6 patients) respectivement par rapport à la sclère adjacente normale.

Discussion : Les résultats complets de l'étude seront discutés au regard de la littérature existante, en termes de tolérance et d'efficacité suivant les indications.

Conclusion : Le recours à une membrane amniotique lyophilisée du cordon ombilical est une option intéressante dans la prise en charge de l'amincissement scléral en oncologie oculaire.

Évolution clinique favorable des rétinoblastomes familiaux ayant bénéficié d'un dépistage et d'une prise en charge précoces.

Favorable clinical outcome of familial retinoblastomas having benefited from early detection and management.

MALAISE D*, MATET A, LUMBROSO-LE ROUIC L, LEVY C, GAUTHIER-VILLARS M, AERTS I, DOZ F, CASSOUX N (Paris) - FRANCE

Introduction : Cette étude décrit les résultats cliniques de la prise en charge des rétinoblastomes familiaux ayant bénéficié d'un dépistage et d'un diagnostic précoces.

Matériels et Méthodes : Nous avons réalisé une étude rétrospective de tous les cas consécutifs de rétinoblastomes familiaux traités à l'Institut Curie (Paris, France) de janvier 1995 à janvier 2018, pour lesquels le premier fond d'œil de dépistage a été réalisé et répété selon les recommandations récentes [1] : première semaine de vie en cas de rétinoblastome bilatéral (ou unilatéral multifocal) chez un parent, premier mois de vie en cas de rétinoblastome unilatéral chez un parent ou de rétinoblastome bilatéral (ou unilatéral multifocal) dans la fratrie puis répété selon un schéma adapté. Le contexte de rétinoblastome familial est défini par un histoire familiale positive de rétinoblastome ou de rétinome chez un apparenté, ou par la présence d'une mutation du gène RB1 prédisposant au rétinoblastome chez un apparenté.

Résultats : 37 patients (70 yeux) ont été inclus. Le suivi moyen de cette cohorte était de 134,8 mois [24-269 mois]. L'âge moyen au premier fond d'œil de dépistage était de 5,6 jours [0-15 jours] et l'âge moyen au diagnostic de rétinoblastome était de 48,1 jours [0-219 jours]. Une atteinte bilatérale (rétinoblastome bilatéral) était présente au diagnostic dans 51,3% (19/37) des cas. Dans 37,8% (14/37) des cas, l'atteinte initialement unilatérale est devenue bilatérale (rétinoblastome bilatéral métachrone) dans un délai moyen de 16,1 semaines [2-61 semaines]. L'atteinte était purement unilatérale dans 10,8% (4/37) des cas. 67,6% (25/37) des patients présentaient au diagnostic au moins un œil atteint classé de façon la plus favorable (cT1a) selon la classification TNM. Un traitement conservateur (associant au besoin traitements locaux et chimiothérapie systémique) a pu être réalisé pour 98,6% (69/70) des yeux atteints. Lorsqu'elle était évaluable, l'acuité visuelle binoculaire était supérieure à 2/10 dans 96,2% (25/26) et supérieure à 8/10 dans 61,5% (16/26) des cas. Aucun patient n'a présenté de métastase du rétinoblastome. Un patient (2,7%) a développé une atteinte trilatérale (pinéoloblastome) et un autre patient (2,7%) a développé une seconde tumeur en lien avec la prédisposition génétique (ostéosarcome). La survie globale était de 100%.

Discussion : Le dépistage par examen du fond d'œil précoce et répété dans le temps d'un rétinoblastome lorsqu'un antécédent familial de rétinoblastome est connu permet la prise en charge de tumeurs de petites dimensions, un traitement presque systématiquement conservateur et le maintien d'une acuité visuelle binoculaire satisfaisante.

Conclusion : Le suivi des recommandations de dépistage de rétinoblastome lorsqu'un contexte familial est connu est primordial pour atteindre un pronostic favorable en termes de conservation de l'œil et d'acuité visuelle.

Apparition de deux mélanomes choroïdiens consécutifs sur un même œil.

Two choroidal melanomas occurring consecutively in the same eye.

BOURDIN A*, LUMBROSO-LE ROUIC L, DENDALE R (Paris), ALPHANDARI A (Saint-herblain), CASSOUX N, MATET A (Paris) - FRANCE

Objectif : Présenter les données cliniques et en imagerie multimodale d'une patiente ayant présenté deux mélanomes choroïdiens consécutifs sur un même œil.

Description de cas : Il s'agit d'un cas de récurrence homolatérale d'un mélanome choroïdien traité initialement par protonthérapie sur une autre localisation de la rétine.

Observation : Une femme de 55 ans était adressée pour masse choroïdienne pigmentée de l'œil droit. Le fond d'œil montrait une lésion unilatérale choroïdienne, pigmentée temporale inférieure suspecte, avec un décollement de rétine exsudatif inférieur, associée à une lésion pigmentée sus-maculaire à la limite du visible étiquetée naevus bénin. L'angiographie à la fluorescéine montrait une nette imprégnation avec pin points de la lésion temporale inférieure. Le diagnostic retenu était celui d'un mélanome choroïdien qui a donc été traité par faisceau de protons. Au cours de la surveillance, on observait une bonne régression de la masse temporale et une stabilité de la lésion naevique. Après 2 ans de surveillance, la patiente est réadressée pour une modification de l'aspect de la lésion sus-maculaire. Le fond d'œil montrait effectivement une lésion dont le diamètre avait augmenté, de même que l'épaisseur échographique avec apparition d'un décollement séreux à l'OCT. La patiente a été traitée par une seconde cure de faisceaux de protons avec une bonne réponse thérapeutique.

Discussion : Les mélanomes choroïdiens sont des tumeurs rares intra-oculaires et une présentation unilatérale multifocale l'est encore plus. Les quelques cas qui ont été décrits dans la littérature ont été rapportés dans un contexte de mélanose oculo-dermique, facteur de risque de mélanome, ou de mutation génétique prédisposante telle que BAP1. Dans le cas présent, on peut émettre plusieurs hypothèses quant à l'origine étiologique : l'un de ces facteurs de risque méconnu, l'apparition fortuite d'une seconde tumeur primitive, le développement d'une métastase choroïdienne de la tumeur primitive (mais à ce jour la patiente n'a pas développé de métastases distantes, notamment hépatique, site métastatique le plus fréquent). Enfin, la dégénérescence d'une lésion naevique préexistante précipitée par la protonthérapie pourtant située hors du champ d'irradiation, pourrait évoquée mais n'est pas classiquement reconnue comme un risque de transformation d'un naevus choroïdien.

Conclusion : Les récurrences homo- ou controlatérales de mélanomes choroïdiens sont extrêmement rares, mais possibles. La surveillance de l'œil traité et de l'œil contro-latéral permet de les dépister précocément.

Uvéite

Oedème maculaire uvéitique secondaire à l'immunothérapie anti-cancéreuse : évolution à long terme et prise en charge.

Uveitis associated with cancer immunotherapy: long-term outcomes and management discussed through a literature review.

FARDEAU C*, BENCHEQROUN M, LEVY A, BONNIN S, FERCHAUD M MA, COSCAS F, BODAGHI B, LEBRUN-VIGNES B (Paris) - FRANCE

Introduction : Objectif : Rapporter l'évolution à long terme de l'œdème maculaire uvéitique secondaire à l'immunothérapie anti-cancéreuse et discuter les différentes options thérapeutiques au travers d'une revue de la littérature.

Matériels et Méthodes : Eude rétrospective de cas sériés de patients vus entre le 1^{er} Janvier 2018 et le 31 décembre 2019, porteurs de carcinome ou mélanome métastatiques traités par immunothérapie anti-cancéreuse et présentant une uvéite avec atteinte du segment postérieur ou baisse sévère de l'acuité visuelle. Les patients ont eu un examen clinique ophtalmologique, une imagerie rétinienne multi-modale, une campimétrie Goldmann, et des prélèvements d'humeur aqueuse ou de vitré pour certains, ainsi qu'un bilan systémique promptement effectué clinique, biologique infectieux et auto-immun, et radiologique. Les attitudes thérapeutiques ont fait l'objet de discussions collégiales en réunion de concertation pluridisciplinaire. Les cas revus en pharmacovigilance, ont été déclarés auprès des bases de données de pharmacovigilance nationale et mondiale.

Résultats : Huit patients d'âge median 68,5 ans ont été inclus. Les traitements étaient le rituximab (anti-CD20), nivolumab (anti-PD-1), ipilimumab (anti-CTLA-4), vemurafenib and dabrafenib (anti-BRAF), trametinib (anti-MEK), and ibritunib. A l'admission l'uvéite était bilatérale dans tous les cas, et antérieure dans 3 cas dont un hypopion bilatéral, intermédiaire dans 2 cas, postérieure dans 1 cas et panuvéite dans 2 cas; l'œdème maculaire était présent chez 5 patients. La corticothérapie a été administrée de façon systémique chez 2 patients, et de façon locale par injections de dexaméthasone ou de triamcinolone chez les autres patients. L'immunothérapie a été poursuivie chez 3 patients. A 3 mois tous les patients ont présenté une réponse favorable avec amélioration significative de l'acuité visuelle et de l'épaisseur centro-fovéolaire. L'évolution tumorale a été variable.

Discussion : La corticothérapie systémique a été suggérée influencer négativement la réponse tumorale à l'immunothérapie. L'évolution à long terme des patients de notre série et une revue de la littérature amènent à discuter les recommandations publiées.

Conclusion : L'option des voies locales d'administration de la corticothérapie même devant une atteinte bilatérale uvéitique sévère, et la poursuite de l'immunothérapie anti-cancéreuse nous semble préserver la qualité de vie sans menacer le pronostic vital.

Profil bactériologique et clinique des endophtalmies résiduelles depuis la prophylaxie par céfuroxime intracaméculaire après chirurgie de la cataracte.

Bacteriological and clinical profiles of residual endophthalmitis since prophylaxis with intracameral cefuroxime after cataract surgery.

NAJIB A*, GUEUDRY, J (Rouen), MURAINÉ M (Rouen) - FRANCE

Introduction : L'endophtalmie infectieuse est une complication grave des actes chirurgicaux intraoculaires. L'injection prophylactique de 0,1 ml de céfuroxime en chambre antérieure à la fin de la chirurgie de la cataracte a montré une réduction de taux d'endophtalmie post-opératoire et est recommandée depuis 2011. La forme commerciale est disponible depuis décembre 2012. L'objectif de cette étude est d'analyser les caractéristiques cliniques et microbiologiques des endophtalmies prises en charge depuis cette date.

Matériels et Méthodes : Il s'agit une étude monocentrique rétrospective observationnelle. L'ensemble des données concernant les suspicions d'endophtalmies hospitalisées entre avril 2013 et décembre 2020 a été recueilli. Les différentes étiologies, les souches microbiologiques isolées et le profil de résistance ont été analysés.

Résultats : Les données de 97 patients ont été analysées. Le diagnostic de syndrome toxique du segment antérieur a été porté chez 4 patients en s'appuyant sur l'absence d'inflammation de segment postérieur, la rapidité de résolution sous corticothérapie et la négativité des prélèvements intraoculaires. Finalement, 93 patients ont été inclus. L'endophtalmie est survenue après chirurgie de la cataracte (35/93 ; 37,6%), injections intravitréennes (21/93 ; 22,6%), chirurgie vitréo-rétinienne (12/93 ; 12,9%), blébités (11/93 ; 11,8%), cause endogène (7/93 ; 7,6%), traumatisme (3/93 ; 3,2%) et autres étiologies (4/93 ; 4,3%). Tous les patients sauf un ont bénéficié de prélèvements vitréens et d'humeur aqueuse, d'un traitement médical standardisé avec injection intravitréenne répétée d'antibiotiques, d'une antibiothérapie par voie générale et d'injections quotidiennes sous-conjonctivale de dexaméthasone. Les prélèvements ont identifié un germe causal dans 54 cas sur 93 (58%), majoritairement des staphylocoques à coagulase négative (23/54) Parmi les bactéries gram positif, nous en avons identifiées 9 résistantes à la méticilline. L'acuité visuelle moyenne initiale était de 2,2 LogMAR (+/- 0,6 LogMAR) progressant à 1 mois à 1,3 LogMAR (+/- 1 logMAR). Dans le sous-groupe endophtalmies post-chirurgie de la cataracte, 7 vs 22 patients n'ont pas reçu de céfuroxime. L'injection intracaméculaire de céfuroxime n'a pas pu être confirmée chez les 6

autres patients. La chirurgie avait été compliquée chez 10/35 patients (28,6%). Concernant les prélèvements, 57,1 % sont revenus négatifs. Parmi les bactéries gram positifs, 5 étaient résistantes à la méticilline. L'acuité visuelle initiale moyenne était de 1,9 LogMAR (+/- 0,8 LogMAR) progressant à 1 mois à 0,7 LogMAR (+/- 0,9 LogMAR). Le nombre de prélèvements négatifs est plus élevé dans le groupe phakoexérèse (19/58 vs 20/35, $p = 0,021$), sans identification de résistance plus fréquente (5/12 vs 9/43, $p = 0,18$).

Discussion : Dans le sous-groupe d'endophtalmie post-phakoexérèse, l'identification du germe responsable semble moins fréquente mais sans une identification plus fréquente de résistance dans la limite de l'effectif de l'étude.

Conclusion : Malgré l'utilisation de la céfuroxime, l'endophtalmie post phakoexérèse demeure la plus fréquente devant celles survenant après les injections intravitréennes, avec une identification moins fréquente de l'agent causal que lors des autres étiologies.

Pronostic anatomique et fonctionnel des chirurgies de décollement de rétine non exsudatifs associées à une inflammation intraoculaire.

Anatomical and visual prognosis of operated non exsudative retinal detachments in patients with intraocular inflammation.

MAINGUY A*, WEBER M (Nantes), BELAZZOUGHI R, FARDEAU C, BONNIN S, LAM D (Paris), DELTOUR JB, MASSE H, LEBRETON O (Nantes), TOUTÉE A, BODAGHI B (Paris), TOUHAMI S (Paris) - FRANCE

Introduction : L'objectif de ce travail était d'étudier le pronostic anatomique et fonctionnel post opératoire des décollements de rétine (DR) non exsudatifs compliquant une inflammation oculaire (uvéites, endophtalmies endogènes, lymphomes) au sein de deux centres spécialisés.

Matériels et Méthodes : Étude rétrospective, multicentrique (Pitié Salpêtrière, Paris et CHU de Nantes) incluant les yeux inflammatoires successifs avec DR non exsudatifs opéré entre janvier 2012 et décembre 2019.

Résultats : Soixante-quinze yeux de 70 patients (29 hommes, 26 femmes) ont été inclus. L'âge moyen au diagnostic de DR était de 51.1 +/- 18.5 ans. Le DR faisait suite à une uvéite antérieure dans 0% de cas, intermédiaire dans 3.6% de cas, et postérieure ou panuvéite dans 96.4% de cas. Les étiologies de l'inflammation oculaire causale étaient : infectieuse dans 73.3% des cas (dont 45.5% de nécrose rétinienne aigue virale, 16% de rétinite virale à CMV, 18% d'endophtalmie endogène, 11% de toxoplasmose, 7.5% d'autres causes) inflammatoire dans 9.3% des cas (deux Behçet, deux sarcoïdoses, une sclérose en plaque, une maladie de Crohn, une ophtalmie sympathique), tumorale dans 2.7% des cas (un lymphome intraoculaire primitif et une forme extensive de lymphome NK/T) et idiopathique dans 14.7% des cas. 88% d'yeux ont bénéficié d'une vitrectomie seule, 4 % d'une chirurgie ab externo et 8 % d'une approche mixte lors de la chirurgie initiale. Le taux de ré-application rétinienne finale était de 89%. La ré-application était obtenue près une seule chirurgie dans 75% des cas et 2 chirurgies ou plus dans 14 % de cas. 66.6% des yeux avaient une acuité visuelle (AV) chiffrable qui était en moyenne de 4/10 (0.5-12.5/10), après une moyenne de 33.3 +/- 22.6 mois de suivi. Parmi les 26 yeux (33.3%) avec une AV non chiffrable à la dernière visite, 4 (15%) n'avaient pas de perception lumineuse. Aucun facteur clinique, paraclinique préopératoire ou chirurgical, n'était associé significativement à une ré-application rétinienne. Concernant le pronostic fonctionnel, les yeux ayant une inflammation active au moment de la chirurgie avaient une AV finale moyenne moindre 2.8/10 (0.8-6.3/10) que celle des yeux sans inflammation active au moment de la chirurgie 4.4/10 (0.5-12.5/10) ($p = 0.03$). La technique chirurgicale n'était quant à elle, pas prédictive de l'acuité visuelle finale.

Discussion : A notre connaissance, il s'agit de la plus grande cohorte de patient opérés de DR non exsudatif associé à une inflammation oculaire. Les causes de DR étaient comparables à celles décrites dans la littérature, et ce dans les mêmes proportions. Le taux de ré-application était légèrement supérieur à ceux de la littérature. L'activité inflammatoire au moment de la chirurgie était associée à un moins bon résultat fonctionnel.

Conclusion : Bien qu'ayant un résultat anatomique relativement bon, les décollements de rétine non exsudatifs associés à une inflammation intraoculaire ont un pronostic visuel médiocre. Un traitement de l'inflammation intraoculaire en péri-opératoire semble améliorer le pronostic fonctionnel des patients. Des études prospectives pourraient permettre de proposer la stratégie chirurgicale la plus adaptée à chaque cas.

Effet des traitements immunomodulateurs et immunosuppresseurs sur les récurrences d'uvéites associées à la sclérose en plaques.

Impact of immunomodulatory and immunosuppressive treatments on recurrence of multiple sclerosis-related uveitis.

SALES DE GAUZY T* (Paris), CHARNI S, SOLER V, VARENNE F, BIOTTI D (Toulouse) - FRANCE

Introduction : Few data are available regarding the optimal treatment of multiple sclerosis (MS)-related uveitis. The aim of this study is to evaluate the impact of multiple sclerosis (MS) treatment and conventional immunosuppressive therapies on the recurrence rate of uveitis associated with MS.

Matériels et Méthodes : We conducted a retrospective, bicentric observational study of all patients with MS with at least one uveitis in two centres (May 2010-May 2019). Exclusion criteria were other cause of uveitis and follow-up less than 12 months. Treatment were divided into three groups : group 1 (first-line MS treatment) : interferon β , glatiramer acetate, dimethyl-fumarate, teriflunomide; group 2 (second-line MS treatment except fingolimod because of risk of macular edema) : natalizumab, anti-CD20 ; group 3 (conventional immunosuppressive therapies) : azathioprine, mycophenolate mofetil, methotrexate, cyclophosphamide. The primary endpoint was the number of ocular attacks per

year during treatment compared to the pre-treatment period for each treatment group, each patient was his or her own control. Characteristics of uveitis and treatment were reviewed.

Résultats : Forty-four patients were included. Patients were followed for 7,91 years (mean) before treatment versus 2,92 years during treatment. Typically, uveitis was bilateral (77%), chronic (68%) and intermediate (80%). Cystoid macular edema occurred in 13 patients (30%). Besides local treatment, uveitis was managed with systemic steroids (57%), intravitreal steroids (14%) and immunosuppressants (25%). Twenty-four patients received at least one treatment of group 1, 17 of group 2 and 14 of group 3. The frequency of ocular attacks per year decreased in the 3 groups during the treatment period from 0.82 ± 1.07 to 0.12 ± 0.36 in group 1; from 0.77 ± 0.52 to 0.09 ± 0.34 in group 2; from 1.58 ± 2.36 to 0.14 ± 0.27 in group 3 (all $p < 0.05$)

Discussion : To our knowledge, our study is the first reported several cases of second-line monoclonal antibody treatments in the context of uveitis associated with MS. They are associated with the largest decrease in the annualized rate of uveitis among the treatment groups studied. This is in agreement with the convincing results of the use of natalizumab in this indication during case report.

Conclusion : MS treatment, excluding fingolimod, are associated with a decrease in frequency of uveitis recurrence. These results are reassuring for their use in patients with uveitis and support a potential combined neurological and ocular effect.